SCHOOL OF MEDICI
UNIVERSITY OF LEED

30106 004235635

Die pathologische Histologie

der

Grosshirnrinden-Erkrankung

bei der allgemeinen progressiven Paralyse mit besonderer Berücksichtigung der acuten und Frühformen.

Monographisch bearbeitet

von

Dr. Otto Binswanger,
o. ö. Professor der Psychiatrie an der Universität Jena,
Direktor der Landes-Irren-Anstalt und psychiatrischen Klinik.

Mit einer lithographischen Tafel und einer Abbildung im Text.

Jena,
Verlag von Gustav Fischer.
1893.

WL
307
B32
1893

The University Library
Leeds

Medical and Dental
Library

ERSITY OF LEEDS
EDICAL LIBRARY.

Stack
WL 307
BIN

STORE

603825

SCHOOL OF MEDICINE
UNIVERSITY OF [illegible]
K276

I. Einleitung.

Wohl die dringendste Aufgabe der klinischen Psychiatrie ist diejenige: die in der Gegenwart so reichlich zuströmenden Fälle von paralytischer Geistesstörung, sowohl in pathologisch-anatomischer, als auch in rein klinischer Richtung einer gründlichen Sichtung zu unterziehen. Man darf wohl den Satz aufstellen, daß die Einzelforschung der letzten Decennien nach beiden Richtungen hin zu keinem allgemein befriedigenden Ergebniß geführt hat. Ja, fast im Gegentheil müssen wir anerkennen, daß manche scheinbar gesicherten Erfahrungen der klinischen und anatomischen Forschung, soweit dieselben einer schärferen begrifflichen Fassung dieser Krankheitsform dienen sollten, gerade durch neue Errungenschaften in Frage gestellt worden sind. Es läßt sich dies leicht durch Beispiele anschaulich machen. Früherhin glaubte man eine schärfere Trennung der einzelnen Krankheitsbilder auf klinischem Wege durch Verwerthung der vorherrschenden psychischen Krankheitserscheinungen erreichen zu können. Nicht blos Phasen des Verlaufs, sondern sogar bestimmte Krankheitstypen sollten auf diese Weise festgestellt werden können. Auf diesem Wege gelangte man zur Aufstellung der agitirten, der depressiven, der dementen und circulären Form der progressiven Paralyse, welche sich von der „typischen“ Paralyse scharf abheben sollten. Die letztere selbst sollte sich durch die gesetzmäßige Aufeinanderfolge des stadium initiale (mit unfertig entwickelten Krankheitserscheinungen), des stadium melancholicum sive hypochondriacum, drittens des stadium maniacale und schließlich des stadium dementiae auszeichnen. Aber diese Eintheilung sowohl in Stadien als auch in Krankheitstypen hält einer unbefangenen Würdigung der klinischen Thatsachen nicht Stand. Man findet eine solche Vielfältigkeit bezüglich der Gruppirung und Aufeinanderfolge der einzelnen psychischen Krankheitserscheinungen, daß sich eben so gut wie diese klinischen Gruppen

und Stadien noch eine ganze Reihe anderer aus einer größeren Zahl von Krankheitsfällen construiren ließe. Thatsächlich ist dieses auch von den verschiedensten Autoren versucht worden. Man kann in diesem Sinne von hallucinatorischen, stuporösen, katatonischen u. s. w. Stadien und Typen sprechen und wird für jede derartige Aufstellung bei einigermaßen reichem Beobachtungsmaterial immer eine Reihe von Fällen ins Feld führen können.

Im Interesse einer größeren Klarheit und Uebersichtlichkeit ist man gemäß diesen Erfahrungen besonders beim klinischen Unterricht gegenwärtig gezwungen, auf eine derartige Eintheilung zu verzichten und auf einfachere klinische Begriffe, die dem Entwickelungsgange und Verlaufe der Krankheit entnommen sind, sich zu beschränken. Man wird dementsprechend das stadium prodromorum, das stadium initiale, das stadium acmes, und das stadium decrementi aufstellen können. Die Aufgabe der klinischen Arbeit wird dann darin bestehen, innerhalb dieser Stadien die gesammte Symptomatologie (die psychischen und somatischen Störungen zusammengenommen) abzuhandeln und auf Grund einer genauen Analyse im einzelnen Falle dessen Eigenart zu beleuchten. Ich habe diese Frage vor nicht langer Zeit an anderer Stelle schon einmal erörtert. (1).

Die Versuche, diese Krankheitsform nach pathologisch-anatomischen Gesichtspunkten in verschiedene Stadien und Unterabtheilungen zu trennen, sind bis heute ebenfalls noch äußerst unvollkommen geblieben. Das pathologisch-anatomische Material für Erforschung dieser Krankheit ist den Irrenanstalten und Kliniken in den letzten Decennien so reichlich zugeflossen und hat so viele Bearbeiter gefunden, daß die Schlußfolgerungen, welche aus kleineren Untersuchungsreihen und von Einzelforschern früherhin gewonnen wurden, durch diese umfassenderen Bearbeitungen der Neuzeit in den Hintergrund gedrängt sind. Es liegt dies aber nicht allein an der größeren Summe von Einzeluntersuchungen, durch welche eine gesichertere Grundlage für die Werthschätzung der hier vorgefundenen Krankheitsprocesse geschaffen wurde, sondern vielleicht noch in höherem Maaße an der unbefangeren, weitsichtigeren Würdigung des Krankheitsbegriffes selbst in allgemein pathologischer Beziehung.

Naturgemäß war seit Bekanntwerden dieser Krankheit die Berücksichtigung der einzelnen anatomischen Befunde direct abhängig von den allgemein herrschenden Auffassungen über das

SCHOOL OF MEDICINE
UNIVERSITY OF LEEDS.

Wesen acuter und chronischer pathologischer Vorgänge, welche im Gehirn und seinen Hüllen Platz greifen können.

Der alte Begriff der Entzündung wurde auch hier in erster Linie für die Erklärung der an Paralytikergehirnen gefundenen krankhaften Erscheinungen verwerthet. In gleicher Weise wie dieser Begriff der Entzündung vieldeutig[1]), dehnbar und einer steten Wandlung der Anschauungen unterworfen war, so unterlag auch die Beurtheilung der anatomischen Befunde bei der progressiven Paralyse mannigfachsten Schwankungen. Der immer wiederholte Versuch, die progressive Paralyse ausschließlich als chronische Leptomeningitis (Arachnitis) oder als Encephalitis interstitialis oder Meningo-Encephalitis (Periencephalitis chronica von Calmeil) oder parenchymatöse Encephalitis u. s. w. aufzufassen, entsprach direct den jeweiligen Anschauungen des einzelnen Beobachters oder einer enger umschriebenen wissenschaftlichen Zeitperiode.[2])

Gegenüber diesen Bemühungen, bestimmte lokalisirte entzündliche Vorgänge acuter und chronischer Art als Ausgangspunkt des Leidens aufzustellen, wird in erster Linie die Frage aufgeworfen werden müssen, inwieweit wir überhaupt berechtigt sind, den Begriff einer entzündlichen Veränderung auf die bis heute vorliegenden Befunde in Anwendung zu bringen. Es ist diese Frage im Hinblick auf die neueren Bestrebungen, den allgemein pathologischen Begriff der Entzündung genauer zu umschreiben, sehr nahe liegend. Gerade die pathologischen Processe des Centralnervensystems machen — soweit sie die nervösen Elemente selbst betreffen — eine genauere Fassung resp. Einschränkung des Entzündungsbegriffes nothwendig.

[1]) Eine kritische Erörterung des Entzündungsbegriffes hat bekanntlich Thoma (2) zu dem Vorschlage Veranlassung gegeben, den Ausdruck „Entzündung“ überhaupt fallen zu lassen und überall im Gebiete der allgemeinen und speziellen pathologischen Anatomie durch die Bezeichnung „Erkrankung“ zu ersetzen. In der lateinischen Terminologie würde dann die Endsilbe „itis“ mit „Erkrankung“ übersetzt werden müssen. Diese rein negative Lösung der Schwierigkeiten, den Entzündungsbegriff schärfer zu erfassen, hat bis jetzt, so überzeugend auch die Ausführungen Thoma's im Einzelnen sind, in der Pathologie noch keine allgemeinere Geltung erlangen können. Der weitere Verlauf der folgenden Untersuchungen wird uns aber dahin belehren, daß thatsächlich, gerade im Gebiete der Hirnpathologie der geläufige Begriff der Encephalitis in keiner Weise durch den Befund einer ursprünglichen entzündlichen Erkrankung gerechtfertigt ist.

[2]) Eine erschöpfende historische Darstellung dieser verschiedenen Lehren findet sich u. A. bei L. Meyer (3), v. Krafft-Ebing (4), und Mendel (5).

Der alte Streit, ob die primäre Schädigung der die Gefäße umgebenden Gewebstheile, oder die primäre Veränderung der Gefäßwände das Charakteristische der Entzündung sei, ist heute noch keineswegs ausgetragen; im Gegentheil ist auf Grund der neuesten Erfahrungen über den Einfluß unorganischer oder organisirter Reizkörper auf die Gewebe von Neuem angefacht worden. Eine Lösung dieser allgemein pathologischen Fragen wird durch die Krankheitsbefunde am Centralnervensystem am allerwenigsten erwartet werden können. Der außerordentlich complicirte anatomische Aufbau, das Ineinandergreifen anatomisch und functionell verschiedenartigster Gewebstheile, die Anordnung des Blut- und Lymphgefäßsystems, schließlich der Einschluß in knöcherne Umhüllungen, welche eine unmittelbare Beobachtung der sich hier abspielenden Krankheitsprocesse für die überwiegende Mehrzahl der Fälle beim lebenden Individuum unmöglich macht, lassen es nicht räthlich erscheinen, aus der pathologischen Anatomie des Centralnervensystems die Entzündungslehre im Allgemeinen begründen zu wollen. Dazu kommt noch, daß die Krankheitsprocesse, welche im Centralnervensystem zum Ablauf gelangen, vorwaltend einen chronischen Verlauf darbieten, während das Studium über das Wesen der Entzündung aber sich vorzugsweise mit den acuten „entzündlichen“ Vorgängen beschäftigen wird. Man wird deshalb die aus anderen Gebieten der experimentellen und pathologisch-anatomischen Forschung abgeleiteten Thatsachen zur Feststellung der für das Centralnervensystem anwendbaren Begriffsbestimmungen heranziehen müssen. Trotz dieser Bedenken, die Krankheitsprocesse des Gehirns in die Discussion über das Wesen der Entzündung hineinzuziehen, müssen wir hier diese Frage erörtern; denn eine Weiterentwickelung unserer Erkenntniß über specielle Krankheitsvorgänge ist immer an die Fortschritte der Erkenntniß auf allgemein pathologischem Gebiete geknüpft; jede Klärung des Entzündungsbegriffes wird auch der Lehre von der Encephalitis neue Bahnen der Specialforschung weisen können.

II. Die pathologischen Grundbedingungen der Encephalitis corticalis der progressiven Paralyse.

Es sind hauptsächlich zwei Reihen von Vorgängen, welche bei diesen chronischen krankhaften Processen beobachtet werden:

1) Degenerativ-atrophische Veränderungen am specifischen Nervengewebe und

2) Schwellung, Wucherung und Schrumpfung am gefäßtragenden Stützapparate.

Eine Zwischenstellung nimmt das specifische Grundgewebe — die Neuroglia — ein, indem zweifellos, sowohl atrophisch-degenerative, als auch Proliferationserscheinungen bei den fortgeschrittenen Formen der progressiven Paralyse hier wahrgenommen werden.

Der Entzündungsvorgang umfaßt in seinen Endergebnissen beide Reihen von Erscheinungen; insbesondere sind bei chronischen Krankheitsprocessen degenerativ-atrophische Veränderungen der befallenen Organtheile eine unausbleibliche Folge (vergl. die chronische Nephritis). Es wird also die Frage immer dahin präcisirt werden müssen, ob diese Endergebnisse chronischer Entzündungen in allen ihren Theilen thatsächlich entzündlichen Vorgängen ihre Entstehung verdanken und in diesem Sinne gleichwerthige, wenn auch verschieden geartete, Theilerscheinungen dieser Krankheitsvorgänge darstellen; oder aber, ob das Wesen und die Bedeutung der Entzündung nur in einzelnen Erscheinungen dieser Schlußbilder chronisch ablaufender Processe zum Ausdruck gelangt, und demgemäß die anderen — der Entzündung im engeren Sinne nicht zuzurechnenden — Veränderungen als Ursachen bezw. Folgezustände des entzündlichen Processes aufgefaßt werden müssen.

Die Beantwortung dieser Fragen wird ganz von einer engeren oder weiteren Fassung des Begriffes der Entzündung abhängig sein. Die für die neuere Entwicklung der Entzündungslehre grundlegenden Anschauungen Virchow's haben bekanntlich die verschiedenartigsten Ernährungsstörungen der Gewebe zu entzündlichen Vorgängen gestempelt und so zu den Begriffen der degenerativen, exsudativen, brandigen und neoplastischen Entzündungen geführt. Es stand diese Lehre im Gegensatz zu der älteren Auffassung von Rokitanski u. A., welche das Wesen des entzündlichen Vorgangs ausschließlich in der Störung der Circulation und in der Exsudatbildung sahen. Die ältere Litteratur der Paralyseforschung giebt in ihrer pathologisch-anatomischen Begründung der Krankheit — soweit es sich um die Natur des Krankheitsprocesses handelt — ein genaues Bild dieser verschiedenen Auffassungen. Die Lehre Cohnheim's, welche den Begriff der Entzündung außerordentlich einschränkte und ausschließlich Veränderungen der Gefäßwände und deren Folgeerscheinungen als das Wesen des entzündlichen Vorganges bezeichnete, hat auch besonders unter dem Einfluß der

Forschungen von Mendel die Auffassung der deutschen Psychiater in hohem Maaße bestimmt, während in Frankreich besonders Magnan (6) der gleichen Lehre Geltung verschaffte. Sie führte zu der Schlußfolgerung, daß die progressive Paralyse eine chronische, diffuse, interstitielle corticale Encephalitis sei. Bei dieser Auffassung gelangte man zu dem weiteren folgerichtigen Schluß, daß die pathologischen Veränderungen der specifischen Nervenelemente rein secundäre degenerative Vorgänge darstellen. Diese Auffassung hat in Mendel(5) den beredtesten Vertreter gefunden. Aber schon dieser Autor hat in seiner im Jahre 1880 erschienenen Monographie dieselbe durch den Nachsatz eingeschränkt, „daß vielleicht auch der weitere Gang der Untersuchung an dem geschrumpften Hirn (analog der Schrumpfniere) in Zukunft noch andere Ursachen für das Endstadium des Processes auffinden lassen wird", daß demgemäß auch „parenchymatöse Entzündungen" die gleichen Schlußbilder herbeiführen könnten. Diese Einschränkung hat er aber in seiner neuesten Mittheilung über diesen Gegenstand (7) auf dem internationalen medicinischen Congreß zu Berlin wieder fallen lassen, trotzdem daß neuere Untersuchungen, welche nach dem Erscheinen seiner Monographie bekannt geworden waren, die Erkrankung der nervösen Elemente nicht nur der Hirnrinde, sondern des gesammten Centralnervensystems in neuer und schärferer Beleuchtung dargethan hatten.

Gerade die an seinen Vortrag sich anschließende Discussion, in welcher der Mangel einer einheitlichen Auffassung über die der Krankheit zu Grunde liegenden Veränderungen scharf zu Tage trat, wurde der Ausgangspunkt dieser Arbeit.

Bei Durchsicht der Fachlitteratur ergiebt sich, daß die Mehrzahl der Psychiater, welche auch neuerdings eine summarische Begriffsbestimmung des anatomischen Processes der progressiven Paralyse zu finden bemüht waren, dieselbe als eine chronische Entzündung des Gehirns und seiner Häute mit dem consecutiven Ausgang in Hirnatrophie bezeichnet haben. Camuset (16) gelangt nach einer kritischen Erörterung der bisher aufgestellten Theorien über die ursprünglichen Krankheitsvorgänge zu der Ansicht, daß die Ernährungsstörungen der nervösen Elemente, welche die Erreger der paralytischen Wahnvorstellungen seien, secundär hervorgerufen werden durch die primär vorhandene chronische Meningitis, welche bisher allein als anatomisch nachweisbare Grundlage der

Paralyse gelten könne. Bevan Lewis (17) unterscheidet anatomisch drei Stadien: 1) entzündliche Stauung resp. Anschoppung mit Kernwucherung in der Adventitia und trophische Störungen des benachbarten Gewebes; 2) Wucherung und Zunahme des Lymph- und Bindegewebssystems zugleich mit Degeneration der Ganglienzellen und Axencylinder; 3) allgemeine Fibrillation mit Schrumpfung und Atrophie. Auch Cullerre (18) bezeichnet die progressive Paralyse als diffuse interstitielle Encephalitis. Im Gegensatz zu diesen Auffassungen vertritt Wernicke (19) die Anschauung, daß die Paralyse eine parenchymatöse Encephalitis sei und stellt damit die Veränderungen des Nervengewebes in erste Linie. An dieser Stelle verzichte ich auf weitere Litteraturangaben, da, wie ich glaube, schon dieser kurze Ueberblick genügt, den Widerstreit der Meinungen zu kennzeichnen.

Vor Allem hielt ich es für nothwendig, bevor in eine Kritik der Einzelbefunde eingetreten werden kann, die neuerdings gewonnenen Grundbegriffe über das Wesen der Entzündung, soweit sie für die Entscheidung dieser Frage maßgebend sind, kurz darzulegen. Es werden sich dann die beiden früher gestellten Fragen über die Bedeutsamkeit der einzelnen Befunde in Beziehung auf den Begriff des entzündlichen Processes leichter lösen lassen. Ziegler (8) bezeichnet die Entzündung als eine mit pathologischen Ausschwitzungen aus den Blutgefäßen verbundene lokale Gewebsdegeneration und verlegt das ausschließliche Gewicht auf den örtlichen Erkrankungsprocess, welcher durch die verschiedenartigsten äußeren Schädlichkeiten hervorgerufen wird. Nicht das Einzelsymptom der Gewebsdegeneration oder des Exsudates kann zur Annahme dieses Krankheitsbegriffes genügend erscheinen, sondern nur das gleichzeitige Vorkommen beider Reihen von Erscheinungen. Auch Ziegler sieht keine andere Möglichkeit, den eigenartigen Vorgang, welcher das Hauptwesen der Entzündung darstellt, die Circulationsstörung mit pathologischer Exsudation, befriedigend zu erklären als durch die besonders von Cohnheim ausgearbeitete Theorie der Alteration der Gefäßwände. Wesentlich ist aber die von ihm befürwortete Erweiterung des Begriffes der Gefäßwand für die am Gehirn vorfindlichen Verhältnisse. Das die Capillaren umgebende Gewebe, welches den Wandbestandtheilen der Capillaren im functionellen Sinne zugezählt werden muß, wird bei dem Begriff der Alteration der Gefäß-(Capillar)-Wände mit berücksichtigt werden müssen. Gerade in Beziehung auf die Betheiligung

der adventitiellen Lymphscheide und der Neuroglia am Krankheitsprocess der Paralyse muß auf diese Anschauung Ziegler's hier hingewiesen werden.

Es steht dieselbe im Einklang mit der vorzugsweise von Landerer (10) ausführlicher begründeten Lehre, daß die Entzündungserreger vorwaltend zuerst auf die Gewebsbestandtheile, am ehesten auf das Epithel, dann das Bindegewebe und erst in zweiter oder dritter Linie auf die Gefäße einwirken. Das Innere der Gefäße ist nach diesem Autor ein für die Entwickelung der Entzündung direct ungünstiger Boden. Er führt besonders die Versuche mit temporärem Abschluß der Blutzufuhr an, welche diese Thatsachen bestätigt haben. Für das Centralnervensystem ist festgestellt worden, daß bei vorübergehender Anaemisirung des Rückenmarkes eine Ausschaltung der grauen Substanz bewirkt wird, während die weiße erhalten bleibt resp. sich erholen kann. Durch diese Gewebsschädigung wird die Spannung in dem die Blutgefäße umgebenden Gewebe und in den Gewebssäften, welche die Capillaren umspülen, verringert. Bemerkenswerth ist die von ihm speciell für die Verhältnisse der Gehirn-Rückenmarkshöhle gegebene Nutzanwendung seiner Untersuchungen über den Einfluß dieser veränderten Gewebsspannung auf die entzündlichen Veränderungen. Er führt die Thatsache an, daß die Höhe der Spannung des Gewebssaftes d. i. des liquor cerebrospinalis beim Menschen ungefähr 200 mm Wasser beträgt. Da der Blutdruck in den Gehirncapillaren ca. 300 mm Wasser beträgt, so ergiebt sich, daß die Wand der Gehirncapillaren ungefähr 100 mm Wasser zu tragen vermag, der Rest gleich ca. 200 mm durch die dünne Capillarwand hindurch auf den Liquor cerebro-spinalis übertragen wird. Diese Spannungsübertragung findet nur in den Capillaren, nicht in den Arterien statt. Die normale Gewebsspannung ist als Widerstand gegen die Blutbewegung in den Capillaren sehr wesentlich. Jede Schädigung des Gewebes wird zur Schädigung der Circulation und zwar nach Landerer dadurch, daß die Gewebe leichter dehnbar werden und eine unvollkommene Elastizität erhalten. Die entzündliche Hyperaemie mit vermehrter Lymphbildung durch Austritt von Flüssigkeiten aus den Gefäßen erklärt sich durch diese Abnahme der auf der Außenfläche des Gefäßes lastenden Widerstände. Die Unvollkommenheit der Gewebselasticität führt dann zur Circulationsverlangsamung, welche letztere dann noch durch die Erweiterung der Capillarlumina mit-

bedingt ist.[1]) Die weitere Beweisführung Landerer's muß ich hier übergehen und führe nur noch einen seiner Hauptsätze zur Vervollständigung an: die Entzündung ist also eine durch Spannungsänderungen und Spannungsdifferenzen bedingte und veranlaßte Erweiterung von Röhren und eine veränderte Bewegung von Flüssigkeiten und körperlichen Elementen. Die Gefäßwand ist meistens erst in zweiter Linie und in geringerem Grade ergriffen, die seltenen Fälle ausgenommen, wo der Entzündungserreger nicht von außen her einwirkt, sondern mit der Blutbahn angeschwemmt wird z. B. durch Emboli.

Die wesentlichste Entzündungserscheinung, der Austritt von weißen und rothen Blutkörperchen, bedarf gerade im Hinblick auf die Hirnrindenbefunde bei der uns hier beschäftigenden Erkrankung besonderer Beachtung. Weigert faßt den Unterschied zwischen den einfachen Transsudationen d. i. nicht entzündlichen Ausschwitzungen und den entzündlichen Exsudationen im Wesentlichen dahin zusammen, daß bei ersteren die Randstellung der weißen Blutkörperchen an der inneren Venenwandung sowie die gehäufte Emigration derselben nicht vorhanden ist und sie folglich wegen des geringen Gehaltes an weißen Blutzellen viel weniger Fibrin enthalten. Von wesentlichster Bedeutung sind bezüglich dieser Fragen die Untersuchungen von v. Recklinghausen, J. Arnold und Thoma, welche ergeben, daß die Auswanderungsvorgänge der Leucocyten nicht unter allen Umständen von einer primären Alteration der Gefäßwand abhängig sind. Sie führten den Nachweis, daß umgekehrt eine reichhaltigere Emigration der farblosen Blutkörper eine Vermehrung der Durchlässigkeit der Gefäßwand als secundäre Erscheinung nach sich zieht. Demgemäß kommt sowohl der primären als auch der secundären Alteration der Gefäßwand die Bedeutung zu, daß sie die Emigration begünstige und beschleunige. Als auslösende Momente zu einer primären Emigration der Leucocyten werden besonders vasomotorische Störungen von v. Recklinghausen und von Thoma bezeichnet.

Wie erstgenannter Forscher nachgewiesen hat, können schon bei dem physiologischen Wechsel in der Blutfülle der Organe Leu-

[1]) Diese Erwägungen von Landerer geben, zusammengehalten mit den später zu erörternden thatsächlichen Befunden der Gewebsschädigung, eine treffende Erklärung der frühzeitig auftretenden hyperaemischen Zustände. Doch muß schon hier eingeschaltet werden, daß weniger eine Erweiterung der Capillaren, als der kleineren Uebergangsgefäße in der Rinde nachweisbar ist.

cocyten aus der Blutbahn in die Gewebe einwandern. Besonders aber bedingten länger dauernde hyperämische Zustände, die venösen Stasen, diese Vorgänge. Meynert (76) folgert aus diesen Thatsachen sowie aus dem Umstande, daß bei der Paralyse wirklich andauernde Hyperämien als ursächliches Moment auftreten, daß hier die Quelle der entzündlichen Vorgänge zu suchen sei. Auf die Bedeutsamkeit dieser Befunde werde ich nachher bei der Erörterung gewisser ätiologischer Momente zurückkommen. Thoma (2) definirt die Entzündung als einen Krankheitsprozeß, der sich zusammensetzt aus den Erscheinungen der Exsudation und aus den Erfolgen einer nutritiven, formativen und functionellen Reizung der Gewebselemente.

Mit der Auffassung Ziegler's — soweit es sich um die auslösenden Momente des entzündlichen Processes handelt — läßt sich diejenige von Weigert (9) theilweise in Einklang bringen. Obwohl er abweichend von Ziegler die von Conheim supponirten Veränderungen der Gefäßwände selbst als ausschließliche primäre Ursache der Exsudatbildung betrachtet, so gibt er dennoch die Möglichkeit zu, daß dieser specifischen Einwirkung auf die Gefäßwand voraufgehend oder mit derselben gleichzeitig auch die umgebenden Gewebe der gleichen Schädigung unterliegen. Freilich sind bei dieser Auffassung Weigert's diese letzteren für den entzündlichen Vorgang von untergeordneter Bedeutung und sind nur die Veranlassung zu reparativen Zellwucherungen, denn „die Entzündung selbst ist kein aktiver Proceß, sondern ein durch rein passive Vorgänge ausgelöster Vorgang, der nur die Lebensfähigkeit und Beweglichkeit der Leucocyten voraussetzt.“ Aber auch nach diesem Forscher genügen die Lebens- resp. Wucherungsvorgänge der Leucocyten nicht, um aus ihnen die reparativen Processe allein erklären zu können. Insbesondere weist er darauf hin, daß eine Umwandlung von ausgewanderten Leucocyten zu Bindegewebe in keiner Weise bis heute bewiesen ist, sondern hierzu die Neubildung aus fixen Gewebselementen gehört. Es ist diese Frage gerade im Hinblick auf die Herkunft gewisser Zellelemente bei der sogenannten chronischen interstitiellen Encephalitis von großer Bedeutung. Ich werde auf dieselben noch bei der Besprechung des Antheils der Neuroglia an den krankhaften Processen der Großhirnrinde zurückzukommen haben. Das Maßgebende bei dieser Auffassung wird für die uns hier beschäftigenden Fragen in dem Auspruch Weigert's zu suchen sein, daß die mit

den Entzündungen auftretenden Gewebswucherungen nicht eine einfache Folge der Gefäßveränderungen sind, sondern nur bei gleichzeitigen Gewebsdefekten entstehen.

Es müssen also diese reparativen Vorgänge als secundäre dem eigentlichen Entzündungsproceß zeitlich nachfolgende Erscheinungen bezeichnet werden, welche speciell im Centralnervensystem, nicht durch das specifische Nervengewebe bewirkt werden, sondern von den Zellen des gefäßtragenden Bindegewebes herstammen.

Wir gelangen damit, wenn wir die Summe aus diesen Erwägungen ziehen, zu folgender Auffassung: Die entzündlichen Vorgänge im engeren Sinne (Exsudatbildung) entwickeln sich im Anschluß resp. in Folge von Schädigungen der Gewebe, welch letztere weiterhin reparative Processe, Gewebsneubildung aus fixen Zellelementen (nicht Leucocyten) hervorrufen. Aber auch eine anderweitige Entwicklung ist, wenn wir die Untersuchungen von Recklinghausen und Thoma ins Auge fassen, möglich: primär vasomotorische Schädigungen mit Emigration weißer Blutzellen, secundärer Alteration der Gefäßwand und Gewebsschädigung.

Es ist nun schon Eingangs dieses Kapitels darauf hingewiesen worden, daß in der Mehrzahl der Fälle die Paralyse einen chronischen Krankheitsproceß darstellt, und man wird sich deshalb fragen müssen, inwieweit die aus der Lehre der acut-entzündlichen Veränderungen gewonnenen Anschauungen auch auf diese chronischen Processe Anwendung finden können. Die Lehre der chronischen Entzündung weist noch mannichfache Lücken und Unklarheiten auf, die durch die innige Verwandtschaft derartiger Vorgänge mit gewissen Neubildungen besonders mit den Granulationsgeschwülsten begründet sind. Denn beide werden durch Zellinfiltrate resp. Zellwucherungen gekennzeichnet. Ziegler (13) welcher die Schwierigkeit einer schärferen Definition der chronisch entzündlichen Vorgänge hervorhebt, macht noch besonders darauf aufmerksam, daß die Anwesenheit kleinzelliger Herde, deren Zellen wir als aus den Blutgefäßen ausgewanderte ansehen, eigentlich auch hier nicht hinreicht, um einen Proceß ohne Weiteres den Entzündungen anzureihen. Selbstverständlich kann ich hier die ganze Frage der chronischen Entzündung nicht zur Diskussion bringen. Speciell für die Paralyse kommt nur die dritte von

Ziegler erwähnte Gruppe[1]) in Betracht, bei der die andauernde Entzündung im Wesentlichen darauf zurückzuführen ist, daß Schädlichkeiten stets von Neuem auf das betreffende Gewebe einwirken.

Die Schlußbilder chronisch entzündlicher Veränderungen, (welche nach Ziegler ausgezeichnet sind durch Hypertrophie des Bindegewebes, Gefäßobliterationen, Bildung neuer Gefäße, Untergang des specifischen Parenchyms, herdweise Infiltration des Gewebes mit Leucocyten und oft auch noch durch atypische Wucherung epithelialer Bestandtheile) werden uns keinen Aufschluß geben über den Ausgangspunkt und die Wege des Krankheitsprocesses. Wir werden hier immer auf die Untersuchung früher Krankheitsstadien angewiesen sein. Die große Schwierigkeit besteht freilich darin, den Nachweis zu liefern, ob im einzelnen zur Untersuchung gelangenden Krankheitsfall thatsächlich die Befunde einer frühzeitigen Unterbrechung chronischer krankhafter Zustände entsprechen oder aber ob dieselben acut entzündlichen Vorgängen ihre Entstehung verdanken. Es ist mir überhaupt fraglich, ob eine stricte Scheidung acuter und chronischer Entzündungen möglich und anatomiseh begründet ist. Wenigstens für eine Reihe chronischer Entzündungen ist sicher die Anschauung naheliegend, daß sie nur aus einer Kette remittirend verlaufender oder schubweise fortschreitender acuter Entzündungen und ihren Folgeerscheinungen zusammengesetzt sind. Die obengenannte dritte Gruppe von Ziegler wird, wenn ich diesen Autor recht verstehe, unter diesem Gesichtspunkte betrachtet werden müssen. Es ist aber wohl denkbar, daß das Wesen der chronischen Entzündung nicht allein charakterisirt wird durch die stete Wiederholung der früher geschilderten entzündlichen Vorgänge, sondern daß ihr wesentlichstes Merkmal in der zeitlichen Verschiebung der Aufeinanderfolge der pathologischen Vorgänge liegt. Während die acute Entzündung auch acut wirkenden Schädlichkeiten resp. Gewebszerstörungen ihre Entstehung und ihren Ablauf verdankt, kann bei der chronischen Entzündung die langsam erfolgende functionelle und anatomische Schädigung von Gewebselementen auf Grund der verschiedenartigst bedingten Ernährungsstörungen erst langsam und all-

[1]) Die erste Gruppe der parasitär bedingten chronischen Entzündungen hat trotz der unzweifelhaft innigen Beziehung der Paralyse zur Syphilis hier keinen Raum. Vergl. hierüber die ätiologischen Erwägungen.

mählich den entzündlichen Vorgängen im engeren Sinne die Wege ebnen. Bei dieser Auffassung wird auch, wie wir nachher bei den aetiologischen Erörterungen sehen werden, eine ungezwungene Vereinigung der verschiedenen Theorien über die Auslösung der entzündlichen Vorgänge zu erreichen sein. Denn der Ausgangspunkt aller chronischen Entzündungen, die allmählich fortschreitende Gewebsschädigung, wird auch durch Ernährungsstörungen hervorgerufen, welche durch andauernde, öfter wiederkehrende Aenderungen der Blutfülle innerhalb einzelner Organe oder Organtheile infolge vasomotorischer Einflüsse entstanden sind. Hier werden Funktionsstörungen cerebrospinaler oder localer Gefäßnervencentren das auslösende Moment für die Entwicklung des Leidens sein, und die Störung der Gewebsstructur wird weiterhin die entzündlichen Vorgänge hervorrufen. Auch Thoma (2) macht darauf aufmerksam, daß es wohl denkbar ist, daß in dem einen Falle die Circulationsstörung oder sogar eine Aenderung des Erregungszustandes der vasomotorischen Nervenapparate, in anderen Fällen dagegen die Ernährungsstörungen der Gewebe, vielleicht auch die Erkrankung trophischer Nerven allen anderen Veränderungen vorausgeht. Für jeden Fall gelangen wir bei der sog. chronischen Entzündung immer wieder zu dem Begriff einer primären, langsam fortschreitenden, tiefer greifenden Ernährungsstörung, welche gewebszerstörende d. h. degenerative Vorgänge hervorruft. Die entzündlichen Processe, welche sich später hinzugesellen, sind Begleiterscheinungen der reparativen Vorgänge, welche speciell im Gehirn wie beim acut entzündlichen Proceß durch Veränderungen der Gefäße und Wucherungen des interstitiellen Bindegewebes pathologisch-anatomisch zum Ausdruck gelangen. An diesen letzteren activen Vorgängen sind auch bei der chronischen Entzündung keineswegs, wie Mendel u. A. glauben, die emigrirten Leucocyten wesentlich betheiligt, da dieselben — wie besonders Baumgarten (14) gezeigt hat — zur Neubildung von Bindegewebe höchstens als Ernährungsmaterial für die wuchernden fixen Bindegewebselemente einschließlich der Gefäßzellen dienen. Ob die durch den primären Untergang von Gewebstheilen bewirkte chemische Aenderung der Gewebsflüssigkeit das auslösende Moment der entzündlichen Exsudation darstellt, muß wenigstens im Hinblick auf die später zu erörternden Befunde an den Meningen mit zur Erwägung gestellt werden.

Wir haben damit eine Unterlage gewonnen, um die einzelnen

pathologisch anatomischen Befunde der progressiven Paralyse bezüglich der zeitlichen Aufeinanderfolge ihrer Entstehung würdigen zu können. Die eingangs dieses Abschnittes aufgeworfenen Fragen haben durch diese Erörterungen schon größtentheils ihre Erledigung gefunden. Bevor wir aber unser klinisches und anatomisches Untersuchungsmaterial im Einzelnen mit Verwerthung der obigen Ausführungen einer genaueren Prüfung unterziehen, wird es nöthig sein, kurz einige aetiologische Erwägungen hinzuzufügen. Dann werden auch, wie ich hoffe, manche scheinbar unlösbaren Widersprüche in der allgemein pathologischen Würdigung einzelner Befunde sich von selbst heben. Wir beginnen mit den vasomotorischen Störungen.

Daß jede psychische Bethätigung mit vasomotorischen Begleit- und Folgeerscheinungen verknüpft ist und weiterhin, daß langdauernde und übermäßige psychische Erregungsvorgänge zu gesteigerter vasomotorischer Thätigkeit führen müssen, ist wohl außer Frage. Eine weitere Uebertragung dieser hirnphysiologischen und pathologischen Erfahrungen ist im Einzelnen schon vielfach auf die Lehre von der Entwicklung der allgemeinen progressiven Paralyse versucht worden, insbesondere in neuerer Zeit von Obersteiner (15) und Meynert. Es ist wohl gerechtfertigt anzunehmen, daß dieser functionellen Ueberregung der specifischen Nervenelemente und der die Ernährung vermittelnden Blutgefäße ein sehr wesentlicher Antheil an der Entwicklung der krankhaften Veränderungen zugerechnet werden muß; wie aber im Einzelfalle dieser schädigende Einfluß zur Wirkung gelangt, ist absolut problematisch. Das Uebermaaß functioneller Erregung (intellectuelle und emotive Ueberanstrengungen) kann sicher, sowohl im specifischen Parenchym, schließlich zu tiefer greifenden, in materiellen Veränderungen zum Ausdruck gelangenden Störungen führen, als auch zu einer endlichen dauernden Zustandsänderung der vasomotorischen Apparate und ihren Folgeerscheinungen im Sinne der Lehren von Recklinghausen und Thoma Veranlassung geben. Bei dieser Auffassung ist eine primäre haematogene Ursache für die Erkrankung des specifischen Gewebes und der Gefäße nicht nothwendig. Alle Erscheinungen, die klinisch und anatomisch als Reiz- und Ausfallsvorgänge beobachtet werden, finden durch diese primären Schädigungen eine ziemlich befriedigende Erklärung.

Die praktische Erfahrung lehrt aber, daß thatsächlich bei dem Suchen nach den möglichen Ursachen für die paralytische Erkran-

kung fast in keinem Falle ausschließlich das Uebermaß psychischer Leistungen für die Entwickelung des Leidens verantwortlich gemacht werden kann. Es wirken immer mehrere Schädlichkeiten zusammen. Von der Erörterung des sicher nicht zu unterschätzenden Faktors einer geminderten Resistenzfähigkeit des Centralnervensystems gegen alle irgendwie gearteten schädigenden Einflüsse sehe ich hier ab, da derselbe kaum in eine anatomische Formel gebracht werden kann. Denn auch die hereditäre constitutionelle Veranlagung, „Praedisposition“ zu Nerven- resp. Geisteskrankheiten ist trotz vereinzelter Befunde einer primären Hypoplasie resp. Agenesie nervöser Structurelemente und trotz der neuerdings gewonnenen Erfahrungen über die der pathologischen Vererbung zu Grunde liegenden Keimveränderungen noch durchaus unaufgeklärt. Bei der erworbenen Disposition greifen die allgemeinen aetiologischen Erwägungen Platz, welche über die Einwirkung „constitutionell“ schädigender Ursachen auf den Organismus maßgebend sind. Hierher gehören die Ernährungsstörungen, welche im Gefolge von Durchseuchung des Organismus mit gewissen Krankheitsgiften, z. B. Syphilis, Alcohol, Tabak u. s. w. sowie nach schweren traumatischen Schädigungen stattfinden. Gerade für die progressive Paralyse drängen die klinischen Erfahrungen zu der Anschauung, daß unter den aetiologischen Momenten die Syphilis eine hervorragende Rolle spielt. Die Wirkungsweise dieser Schädlichkeit ist noch in großes Dunkel gehüllt und wird auch durch die unseren heutigen Anschauungen zusagendste Hypothese, daß die Paralyse eine Nachkrankheit der Syphilis sei, nicht wesentlich aufgehellt. Wir sind zu dieser Hypothese vorzugsweise durch die pathologisch-anatomischen Thatsachen gedrängt, daß wenn entzündliche Erscheinungen im üblichen Sinne des Wortes, d. h. interstitiell encephalitische Processe bei Syphilis-Paralytikern aufgefunden werden, dieselben nicht den Charakter der specifischen (syphilitischen) Granulationsgeschwulst tragen[1]) und daß in anderen Fällen, in welchen die Syphilis als aetiologisches Moment unzweifelhaft nachgewiesen ist, die Anzeichen einer entzündlichen Veränderung fehlen. Für diese letzteren ist nach Analogie der postdiphtheritischen Nervendegeneration die Annahme, der auch ich mich zuneige, vorherrschend, daß hier die durch den syphilitischen Virus erzeugten Toxine die Nerven-

[1]) Wie noch neuerdings von Ranniger (12) unter meiner Leitung nachgewiesen wurde.

substanz direct schädigen. Für die anderen Fälle aber, die als primär entzündliche bisher gedeutet wurden, kann man aus den obigen allgemein pathologischen Ausführungen die Erklärung herauslesen, daß derartig chemische Einwirkungen auf die Gefäßwand selbst im Sinne eines entzündungserregenden Vorgangs stattgefunden haben. Wie aber die folgenden Mittheilungen ergeben werden, ist auch in diesen Fällen die primär entzündliche Natur der Veränderungen im Sinne der Exsudation nicht bewiesen und wird deshalb der gewebsschädigende Einfluß des Syphilisgiftes auf das specifische Nervengewebe schon für sich allein als Ausgangspunkt der gesammten im Gefolge der Syphilis auftretenden pathologischen Vorgänge (einschließlich der „entzündlichen") betrachtet werden dürfen. Auch für eine andere Reihe von klinischen Erfahrungen, soweit dieselben mit unseren heute maaßgebenden aetiologischen Auffassungen in Zusammenhang stehen, sind diese allgemein-pathologischen Fragen sehr bedeutsam. Außer der Syphilis sprechen gelegentlich die anderen genannten Schädlichkeiten für die Entwicklung der Paralyse mit, welche z. Th. eine der Syphilis nahestehende Wirkung auf das Nervensystem ausüben.

Man würde aber die Wirkungsweise dieser Infektionen resp. Intoxikationen auf das Centralnervensystem zu eng fassen, wenn für alle Fälle degenerativer und entzündlicher Veränderungen eine primäre und direkte Schädigung des specifischen Nervengewebes durch diese Gifte ausschließlich angenommen würde. Für diejenigen Fälle von progressiver Paralyse, welche in relativ frühen Lebensjahren (36—45 Jahr) und bei unzweifelhaft stattgehabter syphilitischer Durchseuchung oder chronischer Alkoholintoxication arteriosclerotische Veränderungen in ausgedehntem Maße an den großen Hirngefäßen aufweisen, wird man die Entwicklung der Paralyse auch in ursächliche Beziehung zur Gefäßerkrankung bringen müssen. Hier ist also ein doppelter Modus der Einwirkung auf das Gehirn vorhanden: einmal die durch die Gefäßerkrankung bedingte allgemeine Ernährungsstörung und sodann der specifisch schädigende Einfluß der Syphilistoxine resp. des Alkohols auf die Nervenelemente.

Weiterhin werden wir im Anschluß an unsere Ausführungen über die Vorgänge bei der chronischen Entzündung und im Hinblick auf die klinischen Erfahrungen zur Annahme genöthigt, daß der gewebsschädigende Einfluß dieser Gifte längere Zeit hindurch auf die Nervensubstanz stattfinden kann, ohne daß ein ent-

zündlicher Prozeß mit seinen Folgeerscheinungen eintritt. Dafür spricht besonders die außerordentlich langsame schleichende Entwicklung der Nervendegeneration bei der Alkohol- und Syphilisintoxikation. Auf die weitgehenden Analogien zwischen Paralyse und Tabes in klinischer und anatomischer Beziehung brauche ich hier nicht weiter einzugehen; beide liefern uns in den die Erkrankung begleitenden chronisch-degenerativen Veränderungen einzelner Hirnnervenstämme die besten Beispiele für diese Wirkungsweise der chronischen Intoxicationen (Opticusatrophie etc.).[1]) Für das Centralnervensystem ist hierbei von großer Wichtigkeit, daß die Spalten und Gewebslücken, die das Grund- und Stützgewebe darbietet, als der geeignetste Ort erscheinen, an welchem, abgesehen von der Gefäßwandung, Schädlichkeiten die Gewebe direkt angreifen können. Die anatomischen Beziehungen der Blut- und Lymphgefäßbahnen zu diesen Spalträumen erleichtern die Zuführung und Ablagerung schädlicher Stoffe in diesen letzteren. Die Annahme liegt sehr nahe, daß hier Gifte aufgestapelt werden, die beim Zusammentreffen verschiedener concomittirender Krankheitsursachen einfach nekrotische resp. degenerativ-atrophische Prozesse und in der Folge entzündliche Veränderungen veranlassen können. Ich will mich an dieser Stelle nicht weiter in das Gebiet der Spekulation begeben. Ist man aber bei der ätiologischen und anatomischen Forschung bei einem bestimmten Punkte angelangt, so ist das theoretische Raisonnement absolut unerläßlich, um uns vorläufig über die Schranken der Erkenntniß hinwegzuhelfen, welche durch die Unzulänglichkeit des positiv Gesicherten aufgerichtet werden und um uns neue Wege der Forschung zu eröffnen.

Bevor wir diesen Gegenstand verlassen, möchte ich besonders im Hinblick auf später zu erörternde anatomische Befunde nochmals kurz auf die von Landerer hauptsächlich vertretene Auffassung hinweisen, weil derselben vorzugsweise bei diesen chronischen Prozessen meiner Ueberzeugung nach eine große Bedeutung zukommt. Denn gerade hier wird ein direkter Einfluß der pathologischen Vorgänge innerhalb des Nervengewebes sowie der Grund- und Stützsubstanz auf die Gefäßwand erst dann zu Tage treten, wenn die durch die Gewebsschädigungen hervorgerufenen Spannungsänderungen an den Gefäßen bemerkbar werden. Die Alteration

[1]) Ich sehe hierbei natürlich ganz ab von den acut und subacut verlaufenden Fällen von Polyneuritis, welche doch vorzugsweise degenerative Vorgänge an den peripheren Nerven durch Toxineinwirkungen zur Anschauung bringen.

der Gewebs- und Gefäßspannung wird, wenn die Gewebsschädigung sehr langsam von Statten geht, relativ spät in Erscheinung treten, nachdem diese letztere schon einen höheren Grad erreicht hat.

Diese theoretischen Erwägungen haben aber auch eine praktische Bedeutung. Sie lehren uns, daß bei den exquisit chronischen Formen der progressiven Paralyse nur diejenigen Fälle eine Entscheidung über die primären Krankheitsprozesse herbeiführen werden, welche durch eine frühzeitige Unterbrechung des Krankheitsverlaufes in den ersten Stadien der Erkrankung zur anatomischen Untersuchung gelangen.

Zuerst war eine Umgrenzung der zu untersuchenden Fälle nach der Zeitdauer des Krankheitsverlaufes geboten. Es wurden nur diejenigen berücksichtigt, welche vom ersten Beginn des Leidens bis zum Tode eine Krankheitsdauer bis zu einem Jahre gehabt hatten. Als ich nach dieser Richtung hin mein hiesiges Beobachtungsmaterial einer genaueren Prüfung unterzog, drängten sich mir die folgenden Erwägungen auf:

Die schwierigste Aufgabe in klinischer Hinsicht wird darin bestehen, eine richtige Definition des Begriffes „Frühformen“ zu finden. Unter Zugrundelegung der Eintheilung in Verlaufs-Stadien wird man als Frühformen nur diejenigen Fälle bezeichnen können, welche im Initialstadium des Leidens tödtlich geendet haben. Der zeitliche Verlauf an sich von dem muthmaßlichen Beginn des Leidens bis zum Tode wird uns hierüber allein kein Maßstab sein können; denn nicht alle frühzeitig nach raschem Krankheitsverlauf zur Obduktion gelangenden Fälle sind in dem erwähnten Sinne Frühformen. Auf diese Schwierigkeiten einer genaueren Abgrenzung der einzelnen Krankheitsstadien habe ich in meiner klinischen Arbeit (1) schon hingewiesen. Es ist die in den Anfangsstadien der Paralyse meist langsam beginnende und unaufhaltsam fortschreitende Zertrümmerung des intellektuellen Besitzstandes, der geistige Verfall, das wesentlichste Krankheitszeichen in psychopathologischer Hinsicht, alle anderen psychischen Krankheitserscheinungen sind gewissermaßen Beiwerk, erklärbar aus dem Reichthum der psychischen Vorgänge an sich und aus den durch die komplizirte Hirnkrankheit bedingten Reiz- und Hemmungsvorgängen der mannigfachsten Art und Lokalisation. Für den weiteren Verlauf des Leidens, in welchem dann die psychischen und somatischen Ausfallssymptome schärfer aus-

SCHOOL OF MEDICINE
UNIVERSITY OF LEEDS

geprägt sind, wird ein Zweifel an der Bedeutsamkeit der geistigen Verödung nicht mehr auftauchen, während im ersten Beginne der Erkrankung die noch geringfügigen psychischen Ausfallssymptome meist durch die Hemmungs- und Reizerscheinungen verdeckt werden. Der psychische Befund wird deshalb für sich allein in diesem frühen Stadium der Erkrankung nur schwer eine Abgrenzung des Stadium prodromale und des Stadium initiale ermöglichen. Die Diagnose wird erst gesichert, wenn die für die Paralyse charakteristische Störung der Intelligenz unzweifelhaft vorhanden ist, und auch die die Diagnose bestätigenden somatischen Veränderungen (Pupillarsymptome, Facialisparesen u. s. w.) bestehen. Letztere allein genügen nicht, die Diagnose auf Paralyse sicher zu stellen. Jeder erfahrene Beobachter wird Krankheitsfällen begegnet sein, in denen spinale Symptome (fehlende Kniephänomene) oder Pupillarstörungen (ein- oder doppelseitige reflektorische Pupillenstarre mit mydriatischer oder miotischer Aenderung der Pupillenweite) oder beginnende Opticusatrophie zugleich mit Kopfschmerz, geistiger Müdigkeit, Schlaflosigkeit u. s. w. jahrelang bestanden, ohne daß die immer erwartete resp. gefürchtete Paralyse zur Entwicklung gelangte. Besonders lehrreich ist mir ein derartiger Fall, in dem ich jetzt vor 9 Jahren bei einem Patienten eine einseitige Mydriasis mit reflektorischer Pupillenstarre gleichzeitig mit leichterer geistiger Ermüdbarkeit, Schlaflosigkeit und Kopfschmerz feststellte, der aber heute noch im Vollbesitz seiner geistigen Schaffungskraft sich befindet. Die „neurasthenischen" Beschwerden sind, nachdem der Patient seine geschäftliche Thätigkeit eingeschränkt hat, bedeutend zurückgetreten; die Pupillarerkrankung ist unverändert geblieben. Freilich sind dies Ausnahmen. In der überwiegenden Mehrzahl der Fälle sehen wir langsam, aber unaufhaltsam die Paralyse aus diesen Anfängen sich entwickeln.

Die infracorticalen Ausfallssymptome belehren uns also nur darüber, daß materielle Veränderungen im Centralnervensystem sich abspielen; daß aber der Cortex mitbetheiligt ist, wird erst durch die typische psychische (paralytische) Veränderung sowie durch den Nachweis der corticomotorischen Ausfallssymptome bewiesen. Die Abgrenzung des Stadium prodromale gegenüber dem Stadium initiale ist also klinisch wohl ausführbar. In praxi erheben sich aber große Schwierigkeiten vornehmlich dadurch, daß wir in der Mehrzahl der Fälle den thatsächlichen Uebergang aus dem Prodromal- in das Initialstadium nicht selbst beobachten, son-

dern nur nachträglich, nachdem das Leiden längere oder kürzere Zeit schon bestanden hat, Rückschlüsse in dieser Beziehung machen können, welche oft auf sehr unsicheren Angaben der früheren Umgebung des Patienten aufgebaut sind.

Und wie weit soll man bei den schwankenden und flüchtigen Erscheinungen des Stadium prodromale den Beginn des Leidens in diesem zurückverfolgen? Denn wie aus unseren Ausführungen ersichtlich ist, sind wir eigentlich nicht berechtigt, schon in diesem Stadium von einem geistigen Verfall zu sprechen, solange nur geistige Hemmungs- resp. Ermüdungserscheinungen vorhanden sind.

Ist aber die Paralyse klinisch festgestellt, so glauben wir dennoch den Beginn des Leidens in diese Zeit zurückverlegen zu müssen, falls bei der Erhebung der Anamnese auf unsere dahin zielenden Fragen diese Kennzeichen des Vorläuferstadiums berichtet werden. Denn dann gewinnen die scheinbar functionellen Störungen dieses Stadiums eine andere, tiefere Bedeutung.

Die verlangsamte, erschwerte Denkthätigkeit sowie die Stimmungsanomalie wird dann nur der klinisch erkennbare Ausdruck des sich langsam vollziehenden materiellen Untergangs des funktionstragenden corticalen Nervengewebes sein. Deshalb sind bei der folgenden Zusammenstellung die Prodromalerscheinungen bei der Berechnung der gesammten Krankheitsdauer mitgezählt. Als nachweislicher Beginn des Leidens, d. i. Einsetzen des Initialstadiums wurde der Zeitpunkt bezeichnet, in welchem die ersten spezifisch-paralytischen Veränderungen des geistigen Verhaltens mit Sicherheit constatirt werden konnten. Auf diese Weise werden wir in einer ganzen Reihe von Fällen eine befriedigende Lösung der erörterten Schwierigkeiten finden. Freilich wird dann für die Dauer der Erkrankung ein größerer Zeitraum gefunden werden, als er bei ähnlichen Zusammenstellungen von früheren Untersuchern für die frühzeitig tödtlich endigenden Fälle berechnet worden ist. Es wird sogar bei protrahirtem Verlaufe der Vorläufererscheinungen, oder wenn dieselben einen remittirenden Verlaufstypus besitzen, ein größerer Zeitraum als ein Jahr sich herausstellen, während bei ausschließlicher Berücksichtigung der Verlaufsdauer vom Einsetzen des Initialstadiums bis zum Tode die Fälle oft nur nach wenigen Wochen oder Monaten tödtlich geendigt haben. Diesem Umstande ist in der tabellarischen Zusammenstellung Rechnung getragen, indem in solchen Fällen sowohl die Zeitdauer vom ersten Auftreten der Prodromalerscheinungen als auch diejenige vom Beginn

des Initialstadiums besonders aufgeführt ist. Die größte Unsicherheit bieten aber solche Fälle, in welchen schon jahrelang vor dem Ausbruch des Leidens vereinzelte „nervöse“ (u. a. dyspeptische) Erscheinungen bestanden haben. Hier ist es geradezu unmöglich, eine genauere Bestimmung des Beginnes der Paralyse in diesem Stadium vorzunehmen. Sodann begegnen wir Beobachtungen, in denen wegen lückenhafter anamnestischer Mittheilungen eine Abgrenzung der Prodromal- und Initialstadien überhaupt nicht ausführbar ist. Bei solchen Fällen sind bei der tabellarischen Zusammenstellung Prodromalerscheinungen und nachweislicher Beginn des Leidens in eine Rubrik zusammengefaßt.

Ich habe schon in meiner früheren klinischen Arbeit auf die vielfachen Varietäten der Verlaufsrichtung hingewiesen. Als typische Form habe ich diejenige bezeichnet, bei welcher die allmählich gleichmäßig fortschreitende Entwicklung des Leidens in einem Zeitraum von 4—6 Jahren diese einzelnen Stadien durchläuft und dann ihren Abschluß durch den Tod des Kranken findet. Abweichungen von diesem Typus werden u. A. dadurch zu Stande kommen, daß der Verlauf ein abnorm rascher ist, bei welchem bei genauerer Unterscheidung von einzelnen Stadien überhaupt nicht die Rede sein kann (galoppirende Form), oder aber nach dem Maße des geistigen Verfalles und der somatischen Lähmungserscheinungen von einem Abschluß des Leidens im 2, 3 oder 4 Stadium gesprochen werden muß.

Die überwiegende Mehrzahl der typischen Paralysen mit langsamem progressivem Verlauf wird nur selten das Material zur anatomischen Untersuchung dieser Frühstadien abgeben, da meistens die erste Entwicklung des Leidens außerhalb der Anstalt erfolgt und Todesfälle in diesem Stadium dann nicht der Untersuchung des Fachmannes zugänglich werden. Im klinischen Material bilden diese Frühformen aus dem genannten Grunde an sich die Minderheit und ist der tödtliche Ausgang durch intercurrente Erkrankungen nur selten. So erklärt sich die geringe Anzahl reiner einwandsfreier Beobachtungen in der psychiatrischen Litteratur. Ich habe hier bei dieser ersten Gruppe, welche die Unterlage zur Beantwortung der oben gestellten Fragen vornehmlich darbieten soll, immer nur langsam, nicht stürmisch verlaufende und nicht durch einen paralytischen Anfall beendigte Fälle im Auge, die also thatsächlich erste Stadien eines chronisch verlaufenden Prozesses darstellen. An diese schließen sich als zweite Gruppe von Früh-

formen der Paralyse diejenigen Fälle an, bei welchen nach einer relativ kurzen Krankheitsdauer das allmähliche schleichende Wachsen der Krankheitsvorgänge durch einen akuten Schub des Leidens, durch einzelne oder wiederholte, oder protrahirte paralytische Anfälle zum jähen Abschluß gelangt. Die dritte Gruppe bildet die sog. galoppirende Form der Paralyse, welche nach kürzer oder länger dauernden Vorläufererscheinungen im Initialstadium unter raschem Anstieg der psychischen und somatischen Krankheitserscheinungen zum Tode führt. Ich betone ausdrücklich, daß es sich in solchen Fällen durch eine genauere Anamnese fast durchwegs nachweisen läßt, daß mehr weniger lange vor Ausbruch dieses akuten Stadiums des Leidens Krankheitserscheinungen bestanden haben, die wir zu den Prodromal- und Initialstadien der progressiven Paralyse mit Sicherheit rechnen dürfen.

Als vierte Gruppe bezeichne ich eine zweifellos sehr seltene Krankheitsform, bei welcher, auch bei genauester Nachforschung, das Bestehen von paralytischen Krankheitserscheinungen vor Ausbruch des akut verlaufenden Krankheitszustandes sich nicht nachweisen läßt.

Suchen wir das Leichenmaterial in diese vier Gruppen einzureihen, so gelangen wir zu folgender Auffassung:

1. Leichenbefunde bei exquisit chronisch sich entwickelnden Fällen im Initialstadium ohne das Dazwischentreten paralytischer Anfälle. Tod durch intercurrente Erkrankung.

2. Leichenbefunde an chronisch beginnenden Fällen im Initialstadium. Tod durch paralytischen Anfall.

3. Leichenbefunde an stürmisch verlaufenden Fällen, welche schon die klinischen Zeichen der Paralyse beim Einsetzen der akuten Krankheitserscheinungen kürzere oder längere Zeit dargeboten hatten.

4. Wahre akute Fälle ohne Vorläufererscheinungen.

Diese Eintheilung wird es uns ermöglichen, nicht nur das eigene Beobachtungsmaterial genauer zu sichten, sondern auch die gut beobachteten Fälle in der Litteratur einer präciseren kritischen Würdigung zu unterziehen.[1]) Die Durchforschung des klinischen

[1]) Versuchen wir nach diesen Gesichtspunkten die frisch und acut verlaufenden Fälle der neueren Litteratur zu ordnen, welche zum Vergleiche der dort gegebenen mikroskopischen Befunde mit unseren Beobachtungen geeignet sind, so gelangen wir zu folgender Uebersicht:

Mendel (77) beschreibt die Veränderungen der Hirnrinde in dem ersten

und pathologisch-anatomischen Materials von Paralysefällen aus meiner hiesigen Thätigkeit innerhalb der letzten 10 Jahre ergiebt wenn ich nur diejenigen Fälle in Betracht ziehe, welche seit dem ersten Beginn des Leidens (einschließlich der Prodromalerscheinungen) ein Jahr bis zum tödtlichen Ende erkrankt waren, Folgendes:

Stadium der progressiven Paralyse bei einem 37jährigen Patienten, welcher schon einige Monate (vor der Einlieferung in die Anstalt) auffallend still und in seinen Arbeiten weniger eifrig geworden war. Dazu gesellten sich wiederholte Klagen über Schlaflosigkeit. Drei Tage vor der Anstaltsbeobachtung acuter Ausbruch einer halluzinatorisch angstvollen Erregung. In der Anstalt Nahrungsverweigerung, große motorische Unruhe, diarrhöische Stühle, Fieberbewegungen. Der einzige somatische Befund bei der Untersuchung war eine leichte Ungleichheit der Pupillen (über die Lichtreaktion ist nichts vermerkt). Tod zehn Tage nach der Aufnahme. Die Obduktion ergab eine ausgebreitete Tuberculosis der Lungen und des Intestinaltractus. Vereinzelte Tuberkeleruptionen in der milchig getrübten Pia. Auf die Deutung des mikroskopischen Befundes werde ich in einem späteren Abschnitt zurückkommen. Doch möchte ich hier schon bemerken, daß gewichtige Bedenken gegen die Zugehörigkeit dieses Falles zur progressiven Paralyse erhoben werden können. Will man ihn als solchen gelten lassen, so wird er zweifellos der I. Gruppe zugerechnet werden müssen.

Die von Zacher (78) mitgetheilten Fälle gehören zu den rasch verlaufenden Paralysen. Fall I betrifft einen 41jährigen Mann, welcher seit c. $^1/_2$ Jahr vor Einlieferung in die Anstalt psychisch verstimmt war. Nachweislicher Beginn des Leidens: 4 Wochen vor dem Tode. Acuter Verlauf mit angstvollen Delirien und motorischen Reizerscheinungen. Gemäß dem klinischen Verlauf ist dieser Fall der Gruppe III zuzurechnen. Der Obduktionsbefund ist in Rücksicht dieses rapiden Krankheitsverlaufes sehr auffallend und weist mehr auf einen älteren Fall der Paralyse hin. Das Hirngewicht betrug 1220 gr. Die Hirnrinde war verschmälert. Geringe Adhärenzen der Pia über den Gyris rectis. Ependymitis granularis im III. und IV. Ventrikel. Der II. Fall betrifft einen 31jährigen Mann, welcher im Sommer 1889 viel Sorgen und Aufregungen durchgemacht hatte, seit August 1890 abmagerte, seitdem steigende Abnahme der Denkfähigkeit, melancholisch gefärbte Ideen, stuporöse Zustände darbot. Ende Oktober 1890 zwei epileptiforme Anfälle. Anstaltsaufnahme am 3. XI. 1890. Exitus am 13. XI. 1890. Somatischer Befund: lichtstarre, mydriatische Pupillen. Obduktion: mäßige Verdickung, Trübung und ödematöse Schwellung der Pia über den mittleren und vorderen Hirnabschnitten, Windungen nicht verschmälert, Rinde ausgesprochen rosig gefärbt, überall hyperämisch. Ependymitis granularis im IV. Ventrikel. Rechter Seitenventrikel erweitert, das Ependym granulirt. Auch dieser Fall ist unzweifelhaft der III. Gruppe zuzuweisen.

In den von Tuczek (28) und Zachor (30) mitgetheilten Fällen sind ebenfalls mehrere ausführlich geschilderte rasch verlaufende der III. Gruppe zugehörige Beobachtungen enthalten, auf deren Analyse ich hier verzichten muß. Der Greppin'sche (34) Fall (Tabo-Paralyse) (vergl. Seite 231) ist der I. Gruppe zuzurechnen. Der Tod an einer acuten allgemeinen Peritonitis erfolgte zu einer Zeit, da „das vorhandene geistige Kapital im Verhältniß zu dem rapid sich einstellenden Leiden noch ein bedeutendes war.“ Die psychischen Krankheitserscheinungen waren vorwaltend Reizsymptome.

Namen:	Krankheitsdauer einschl. des Prodromalstadiums:	Krankheitsdauer seit nachweislichem Beginn der Paralyse:	Aetiologie:	Predromalstadium:	Nachweislicher Beginn der Paralyse:
Nr. 1. F., Beamter, 43 a. n. aufgen. 7. Juni 1889, † 11. Juli 1889.	$7^1/_2$ Monat.	4 Monat.	Lues. Ueberanstrengung.	Weihnachten 1888 geistige Müdigkeit, erschwerte Denkthätigkeit.	März 1889, Größenideen, Euphorie.
Nr. 2. B., Beamter, 52 a. n. aufgen. 17. Nov. 1888, † 1. Dez. 1888.	$3^1/_2$ Monat.		Lues. Ueberanstrengung.	Seit Jahren rheumatische Schmerzen, sonst früher keine tabischen Symptome.	$^1/_4$ Jahr vor der Aufnahme. Angstaffekte, schlechter Schlaf, Suicidversuche, keine wesentl. Intelligenzdefekte.
Nr. 3. Ti., Kaufmann, 40 a. n. aufgen. 29. Mai 1892, † 21. Juni 1892.	1 Jahr.	2—3 Monat.	Lues. Ueberanstrengung.	Schlaflosigkeit seit ca. 5 Jahren; Kopfschmerz seit ca. $1^1/_2$ Jahren; seit ca. 1 Jahr Reizbarkeit.	Seit einigen Wochen Gedächtnißschwäche; seit dem 18. Mai c. Angst, Ruhelosigkeit, Rathlosigkeit.

Somatische Erscheinungen bei der Aufnahme:	Verlauf:	Todesursache:	Makroskopischer Sectionsbefund:
Rechte Pupille weiter. Reaktionen bis auf die synergische der linken prompt. Facialisinnervationen symmetrisch. Kniephänomene rechts nicht erhältlich, links normal. Achillessehnenphänomene weder rechts noch links erhältlich. Sprache tremolirend, hesitirend; Consonantenversetzungen, namentlich bei Labialen, weniger bei Gutturalen. Deutliches Rombergsches Schwanken. Hängen der rechten Schulter beim Gehen.	Hochgradige Erregung. Rascher Intelligenzverfall. Incohärente Größenideenflucht. Maximale Agitation. Kräftevorfall. Exitus.	Lungenödem.	Gehirngewicht 1365 gr. Dura bleich, glatt, anhaftend. Pia zart. Arachnoides zart, geringfügige Pacchionis; getrübt. Ventrikel mäßig erweitert. Hydrocephalus int. Ependym der vierten Kammer flach granulirt. Arterien allenthalben zart. Graue Substanz allenthalben röthlich grau, ins Bläulichrothe.
Pupillen rechts mittelweit, l. stark über mittelweit. Convergenz u. Lichtreakt. beiderseits nicht erhältlich. Stärkere secundäre Innendeviation l., schwächere rechts. Leichter Tremor linguae beim Hervorstrecken. Stirnrunzeln links tiefer. Rechte Nasolabialfalte spurweise seichter und etwas steiler. Bei aktiven Innervationen leichtes Zurückbleiben des rechten Facialis. Gang leicht schleudernd, etwas breit. Kniephänomene auch bei Jendrassik'scher Cautel nicht erhältlich. Achillessehnenphänomene erloschen. Leichtes Romberg'sches Schwanken.	Heftigste Angstaffekte mit Agitation. Saccadirtes Athmen. Schweißausbrüche. Facialisparese. Tiefe Inspirationen. Erstickungszustände. Leichte klonische Stöße der oberen Extremitäten und Cucullariscontraktionen. Plötzlicher Tod im Angstanfall.	Vaguslähmung.	Gehirngewicht vacat. Dura mitteldick, bleich, glatt. Pia zart, sehr bleich. Arachnoides getrübt, zahlreiche Pacchionis. Ventrikel erweitert, Ependym d. Seitenkammer netzförmig uneben, verdickt, 4. Kammer: Ependym grob granulirt. Arterien an der Basis zart. L. Vagus leicht grau gefärbt, etwas schmäler als der r. Schnittfläche des Gehirns mäßig feucht glänzend.
Arterien sehr stark geschlängelt. Pupillen etwas weit, r. weiter, beide verzogen. Lichtreaktion beiderseits erloschen, Convergenzreaktion sehr wenig ausgiebig, träge. Rechter Augenspalt erheblich weiter. Häufiger Clonus im l. Orbicularis oculi. Sekundäre Innendeviation des l. Auges bleibt aus. Sämmtliche Mundfacialisinnervationen aktiv, in Ruhe und mimisch links überwiegend, bei aktiver Innervation starkes Flattern der linksseit. Gesichtsmuskeln. Bei sämmtlichen Willkürbewegungen der Extremitäten, namentlich der rechtss. leichte Ataxie. Knie- und Achillesschnenphänomene gesteigert.	Heftige Angstaffekte; hypochondrische Wahnvorstellungen, hochgradige motorische Erregung, rascher Kräfteverfall. Cheyne-Stokes'sches Athmungsphänomen. Tod.	Bronchopneumonie	Gehirngewicht 1514 gr. Dura mitteldick, bleich, glatt. Pia zart. Arachnoides mäßig weiß getrübt. Mäßige Pacchionis. Seitenkammern stark erweitert. Hydrocephalus internus. Granulation des Ependyms. Vierte Kammer mittelweit, Ependym granulirt.

Namen:	Krankheitsdauer einschl. des Prodromalstadiums:	Krankheitsdauer seit nachweislichem Beginn der Paralyse:	Aetiologie:	Prodromalstadium:	Nachweislicher Beginn der Paralyse:
Nr. 4. G., Photograph, 40 a. n. aufgen. 6. Juni 1892, † 22. Januar 1893.	$6^1/_2$ Monat.		Lues. Ueberanstrengung.	unbekannt.	2 Monate vor der Einlieferung Abnahme der Leistungsfähigkeit, gesteigerte Reizbarkeit, Schlaflosigkeit, unruhige Geschäftigkeit.
Nr. 5. N., Beamter, 44 a. n., aufg. 19. Febr. 1890, † 2. Juni 1890.	11 Monat.	$6^1/_2$ Monat.	Heredität. Lues.	Seit Juli 1889 geistige Müdigkeit; Abnahme der Leistungsfähigkeit.	2 Monate vor der Aufnahme Schläfrigkeit, Interesselosigkeit, Vergeßlichkeit, unnöthige Einkäufe, Sprachstörung.

Somatische Erscheinungen bei der Aufnahme:	Verlauf:	Todesursache:	Makroskopischer Sectionsbefund:
Pupillen gleich, sehr eng. Direkte u. synergische Reaktive nicht erhältlich. Convergenzreaktion beiderseits wenig prompt, wenig ausgiebig. Augenzukneifen l. energischer. R. Mundwinkel in Ruhe etwas tiefer, R. Nasolabialfalte etwas seichter. Aktive und mimische Mundfacialisinnervation r. spurweise energischer. Tremor manuum. Kniephänomene leicht gesteigert. Achillessehnenph. gesteigert. Ausgesprochene Spinalirritation der unt. Dorsal- u. Lendenwirbel. R. Schulter tieferstehend. Leichtes Schwanken beim Gehen nach rechts. Leichter Romberg. Geringe Ataxie d. ob. Extremitäten. Sprache: Consonantenversetzung, Silbenstolpern.	Rascher Anstieg der Krankheitserscheinungen. Heftige motorische Erregung. Größendelirien, Incohaerenz, Halluzinationen. Zunehmende Abmagerung. Oedem. Albuminuric. Durchfälle mit Fieber. Tod.	Darmkatarrh. Nephritis.	Gehirngewicht 1353 gr. Dura bleich, fester anhaftend. Pia zart, Hydrocephalus externus. Arachnoides diffus weiß getrübt, mäßig zahlreiche Pacchionis. Arterien an der Basis zart. Ventrikel erweitert. Hydrocephalus internus. 4. Kammer: Ependym granulirt. Linkes Großhirn 581 gr., rechtes Großhirn 594 gr.
Pupillen mittelweit, bei mittlerer Beleuchtung r. weiter als die linke, bei stärk. Beleuchtung umgekehrt. L. Pup. oblong verzogen. Convergenzreaktionen r. normal, l. sehr träge. Lichtreaktion r. erhalt., l. dir. u. synergisch erloschen. Abduktion beid. Augen, Innenwend. l. etw. eingeschrnkt. Sekund. Innendeviation l. spurweise strk. als r. Beid. Augenspalten eng. Oefter Flimmern im Orbicularis oculi, namentl. r., Stirnrunzeln l. stärker. L. Nasolabialfalte seichter; link. Mundwinkel tiefer stehend. Lachen eher rechts stärker. Beim Sprechen wird d. link. Mundhälfte mehr bewegt. Kniephänomen r. mehr gesteigert als l. Achillessehnenphänom. leicht gesteigert. Sprachstörung: Consonantenversetzungen, Hesitation.	Stumpfes, mürrisches, aber auch euphorisches Verhalten. Schwachsinnige Größenideen. Automatisches Reiben des rechten Daumens am recht. Zeigefinger; seit Mitte Mai 1890 steigende Erregung, lautes Schreien, hochgradige Sprachstörung. Ausgeprägte Lähmung der Körpermuskulatur und der Zunge. Der Kranke zeigt Rippenfrakturen nach einem Fall. Tod.	Empyem. Decubitus. Lungenödem.	Gehirngew. 1415 gr. Dura mitteldick, bleich, glatt. Arachnoides weiß getrübt, zart. Pia zart, mäß. Gefäßfüllung, in den Maschen klare, farblose Flüssigk. Seitenkamm. erweitert, Hydrocephalus internus, Ependym glatt. Ependym der 4. Kammer granulirt, die Kammer erweitert. Arterien der Basis weiß gefleckt. An der Basilararterie eine leichte, das Lumen verengende, etwa $^2/_3$ d. Umfangs einnehm., ca. $1^1/_2$ cm lange, vor u. hinter d. Abgang der Art. cerebell. inf. ant. am stärksten entwick. Wandverdickg.

Namen:	Krankheitsdauer einschl. des Prodromalstadiums:	Krankheitsdauer seit nachweislichem Beginn der Paralyse:	Aetiologie:	Prodromalstadium:	Nachweislicher Beginn der Paralyse:
Nr. 6. Th. Beamter, 49 a. n., aufg. 6. Dezbr. 1890. † 24. Mai 1891.	ca. 17 Mon.	5 Monat.	Lues.	Seit einem Jahr: Psychische Verstimmungen; körperliches Unbehagen; keine Intelligenzstörung.	Seit Anfang Dezember 1890 plötzl. Ausbruch des Leidens: Schlaflosigkeit, heitere Verstimmung, Wechsel mit hypochondrischen Attaquen. Sexuelle Erregung. Größenideen.
Nr. 7. W., Kaufmann, 40 a. n., aufg. 9. Nov. 1885, † 15. Nov. 1886.	12—13 Monate.		Lues wahrscheinlich. Gemüthsbewegung. Ueberanstrengung.	Wenige Wochen vor der Aufnahme geistige Müdigkeit, Schlaflosigkeit, gelegentliche Reizbarkeit.	Anf. Nov. 1885: unmotivirter Stimmungswechsel. Ethische Defekte. Planlose Geldausgaben.
Nr. 8. D., Landwirth. 43 a. n. aufg. 4. Juli 1890. † 9. August 1890.	?	$4^1/_2$ Wech.	Lues. Abusus nicotianae (?)	Schon seit Jahren progrediente Atrophie beider Optici. Kein Intelligenzdefekt.	Wenige Tage vor d. Aufnahme mit heftiger motorischer Erregung und schwerer Benommenheit, nachdem schon ca. 3 Wochen vorher eine Erschwerung der Sprache auffällig geworden war.

SCHOOL OF MEDICINE
UNIVERSITY OF LEEDS.

Somatische Erscheinungen bei der Aufnahme:	Verlauf:	Todesursache:	Makroskopischer Sectionsbefund:
Pupillen mittelweit, rechte weiter als die l. Convergenzreaktionen intakt, Lichtreaktionen desgl. Stirnrunzeln spurweiso l. stärker als r. L. Nasolabialfalte etwas tiefer. Zunge nach r. abweichend. Gaumenhebung links energischer. Geringer Romberg. R. Schulter tiefer stehend. Knieph. l. etwas schwach, rechts gesteigert. Achillossehnenph. l. schwach, r. normal. Starke Spinalirritation aller Dorsalwirbel. Sprucharticulation intakt.	Anfängl. exaltirt, euphorisch, dann maßloso Größenideen, sexuelle Erregung, motorische Unruhe. Rapide Abmagerung, Collaps. Tod.	Bronchopneumonie.	Gehirngewicht 1446 gr. Dura mittcldick, bleich, glatt. Arachnoides zerstreut weiß getrübt, leicht verdickt, umfängliche Pacchionis. Pia zart, ihre Gefäße stark gefüllt, in den Maschen reichl. Flüssigk. R. Vertebralis erhebl. schmäler als d. l. Basale Arterien weißfleckig, starrwandig. Der r. Vagus schmäler als der l., seine Fasern mehrfach fein grau gestreift. 4. Kammer mittelweit, Ependym beträchtl. granulirt, Seitenkammern weit, ihr Ependym granulirt. Schnittfläche des Gehirns feucht glänzend. Gehirngewicht ohne hydrocephal. Flüssigkeit 1422 gr.
Trägheit der linken Pupille. Relative Weite des l. Augenspalts. Steigerung der Kniephänomene, verbreitetes fibrilläres Zittern. Hesitirende Sprache.	Nach Scheiteleinreibung mit Autenrieth'scher Salbe remittirender Verlauf mit Stadien relativer intellektueller Erholung, unterbrochen durch 2 paralytische Anfälle m. aphasischen Störungen. Okt. 1886 nach psychischer Erregung heftige Angst-Delirien, tiefe Bewußtseinsstörungen, dunkler Verfolgungswahn. Steigerung d. Lähmungserscheinungen. Nahrungsverweigerung. Decubitus. Tod.	Lungenembolie.	Gehirngewicht 1283 gr. Dura mitteldick, bleich, glatt. Arachnoides weiß getrübt, zahlr. Pacchionis. Pia zart, Gefäße wenig gefüllt, in den Maschen wenig Flüssigk. Arterien an d. Basis unbedeutd. weiß gefleckt. Embolie d. 1. Astes d. Art. fossae Sylvii. Seitenventrikel n. erweit., ihr Ependym nicht granulirt. Ependym d. 4. Kammer leicht granulirt. R. Oculomotorius, Abducens, Acustico-facialis und Vagus deutl. graustreifig, auch der r. Trigeminus mehr als l. graustreifig. Gyrus rectus diffus hellroth gefärbt. Die Rinde der Spitze des Schläfenlappens des Umschlaggebietes des Operculums auf die vord. Inselwindg. oberflächlich erweicht von diffus dunkelrother Färbung, die Rinde gegen das Marklager hin verwaschen.
Pupillen weit, l. weiter. Reaktionen anscheinend erhalten. Relativo Weite des r. Augenspalts. R. Bulbus prominenter. Linksseitige Zungendeviation. Facialis-Innervationen annähernd symmetrisch. Starke Trépidation épileptoide des r. Fußes. Kniephänomene gesteigert. Schmerzempfindlichkeit allenthalben hochgradig herabgesetzt.	Fast dauernd hochgradige Erregung mit Verbigeration und incohärenter Ideenflucht, nur vorübergehend klarer. Schlag- und Wischbewegungen d. oberen Extremitäten. Plötzlicher Tod.	Respirationslähmung.	Gehirngewicht 1413 gr. Dura bleich, glatt, fester als normal anhaftend. Arachnoides ausgedehnt weiß getrübt, zahlreiche Pacchionis, verdickt. Pia zart, ihre Gefäße mäßig gefüllt. Der linke Vagus mehrfach grau gestreift etwas schmäler als der r. Beide Optici dünn, grau. L. Abducens schmäler als d. rechte, grau. Seitenkammern etw. weit, Hydroceph. int. 4. Kammer mittelweit. Ependym glatt. Schnittfläche des Gehirns feucht glänzend.

Namen:	Krankheitsdauer einschl. des Prodromalstadiums:	Krankheitsdauer seit nachweislichem Beginn der Paralyse:	Aetiologie:	Prodromalstadium:	Nachweislicher Beginn der Paralyse:
Nr. 9. Bi., Buchhändler. 30 a. n. aufg. 18. März 1888. † 6. Jan. 1889.	?	9 Monat.	Lues. Heredität.	Vor 3 Jahren Retinitis syphilitica. Seit längerer Zeit Zerstreutheit, Arbeitsunlust, Tremor.	Anfang März 1888 mit stotternder Sprache, gesteigerter Erregung, Geschwätzigkeit, hypochondrische Vorstellungen. Sexuelle Erregungen mit obscönen Gesten und Reden.
Nr. 10. H., Malzmeister. 41 a. n. aufg. 3. Nov. 1892. † 9. Dez. 1892.	7—8 Monate.	6 Wochen.	Ueberanstrengung.	Seit einem halben Jahr Abnahme der geistigen Leistungsfähigkeit, «nervöser» Zustand mit Schlaflosigkeit.	Angeblich 10 Tage vor der Aufnahme größere Unruhe, leichte Benommenheit, wechselnd somnolent u. erregt.
Nr. 11. S., Kammmacher. 42 a. n. aufg. 1. Mai 1892. † 4. Juni 1892.	ca. 12 Monate.		Lues. Heredität.	Seit ca. einem Jahr gesteigerte Reizbarkeit (immer leicht erregbar, excentrisch).	Unsicher, indem die vorstehend genannten Krankheitserscheinungen sich ganz allmählich steigerten bis zu heftigen tobsüchtigen Erregungen.

Somatische Erscheinungen bei der Aufnahme:	Verlauf:	Todesursache:	Makroskopischer Sectionsbefund:
Pupillen etwas übermittelweit, l. erheblich weiter. Reaktionon d. l. Pup. sämmtlich erhalten, r. bei Convergenz und Beleuchtung starr. L. Mundwinkel spurweise tiefer. Uvula deviirt nach r., Zunge nach l., geringer Tremor. Gang stürmisch etwas nach r. von der Geraden abweichend. Pat. hängt nach r. über. Prüfung der Kniephänomene war bei den fortgesetzten unwillkürl. Bewegungen nicht möglich. Choreatische Sprachstörung.	Heftige motorische Agitation. Choreatische Bewegungen aller Extremitäten m. choreatischen Störungon der Sprache. Schlaflosigkeit. Sprachstörung bis zur Unverständlichkeit des Gesprochenen. In Zeiten größerer Beruhigung Intelligenzdefekt nur mäßig. Späterhin Abnahme der Intelligenz. Größendelirien. Zerstörungswuth, sexuelle Erregungen. Lungenspitzenkatarrh, Kräfteverfall. Fieberbewegungen. Tod.	Tuberkulosis pulmonum.	Gehirngewicht r. Hemisph. 570; l. Hemisph. 575 gr. Dura mitteldick, bleich, glatt. Arachnoides mäßig getrübt, zart. Mäßige Pacchionis. Pia zart, blutarm. Hydrocephalus externus. Arterien der Basis zart. Ventrikel leicht erweitert, Ependym granulirt. 3. Stirnwindung l. schmäler als r., von derberer Consistenz, bräunl.-gelb gefärbt. Schnittfläche des Gehirns mäßig feucht glänzend.
Pupillen weit, oblong verzogen, l. weiter als die r. Convergenzreaktionen prompt, wenig ausgiebig. Lichtreaktionen sämmtlich unerhältlich. Sekundäre Einstellung des verdeckten r. Auges sehr mangelhaft. Associirte Seitwärtswendung besonders nach r. öfter von leichtem Nystagmus begleitet. Facialisinnervationen annähernd symmetrisch. Zunge stark ataktisch schwankend gerade vorgestreckt. Knieph. l. etwas stärker als r. Achillessehnenphänomen l. stärker als r. Starke Spinalirritation sämmtl. Dorsalwirbel. Schmerzempfindlichkeit allenthalben herabgesetzt.	Anfänglich mürrisches, weinerliches Verhalten. Hypochondrische Wahnvorstellungen, zunehmender Gedächtnißdefekt. Vorübergehende motorische Erregungszustände. Angstaffekte. Stuporöses Verhalten, Nahrungsverweigerung. Sondenfütterung. Rascher Kräfteverfall. Decubitus. Abrupte Größenideen. Hohe Fieberbewegungen. Tod.	Bronchitis diffusa Phlegmone.	Gehirngewicht 1405 gr. Dura bleich und glatt. Arachnoides zart. Pia zart. Spärliche Pacchionis. Basale Arterien leicht weißgefleckt. Ventrikel leicht erweitert. Ependym allenthalben glatt.
L. Pupille mittelweit, r. eng, beide verzogen. Lichtreaktionen fast erloschen. Convergenzreaktion r. wonig ausgiebig. Goringe sekundäre Innendeviation. Augenspalte namentlich l. enger. Sämmtl. Mundfacialisinnervationen r. weniger energisch. Deutliches Romberg'sches Schwanken. Kniephänomono r. mehr gestoigert als l. Achillessehnonphänomen beiderseits kaum erhältlich. Schmerzempfindlichkoit außer an Gesicht u. Rumpf hochgradig herabgesetzt. Sprache: Hochgradiges Tromoliren, Konsonantenvorsetzung, Silbenstolporn, Hesitation. Ausgesprocheno Rieger'sche Lesestörung.	Hochgradige geistige Stumpfheit, Gedächtnißdefekt. Abwechselnd Zorn- und Heiterkeitsausbrüche. Schlechter Ernährungszustand. Schluckstörung. Fieberbewegungen. Decubitus. Trachealrasseln. Tod.	Lungenödem.	Gehirngewicht 980 gr. Dura verdickt, fest anhaftend, bleich u. glatt. Arachnoides stark weißlich getrübt; umfängliche Pacchionis. Pia zart, in den Maschen Flüssigkeit. Basale Arterien unbedeutend weiß gefleckt. Soitonkammern weit, Hydrocephalus internus. Epondym glatt. Vierte Kammer mittelweit. Ependym fein granulirt. Rinde ziemlich schmal. Schnittfläche feucht glänzend.

Namen:	Krankheitsdauer einschl. des Prodromalstadiums:	Krankheitsdauer seit nachweislichem Beginn der Paralyse:	Aetiologie:	Prodromalstadium:	Nachweislicher Beginn der Paralyse:
Nr. 12. Wa., Förster. 43 a. n. aufg. 23. April 1892. † 7. Juli 1892.	?	ca. 5 Monate.	Luos. Heredität. Ueberanstrengung. Abusus nicotianae.	Schon seit mehreren Jahren leichtere Ermüdbarkeit bei Büreauarbeiten. Seit 3 Jahren Magenbeschwerden. Starke Abmagerung.	Einige Wochen vor der Aufnahme: reizbar, verstimmt. Abnahme des Gedächtnisses.
Nr. 13. A., Kaufmann. 38 a. n. aufg. 24. März 1892. † 20. Mai 1892.	ca. 8 Monate.	2—3 Monate.	Lues.	Im August 1891 noch völlig gesund, dann geschäftlicher Rückgang, innere Unruhe, Angst, Schlaflosigkeit. gesteigertes Krankheitsbewußtsein. Gedächtnißdefekt für Jüngstvergangenes.	Angeblich wenige Wochen vor der Aufnahme ängstliche Erregung, wechselnd mit unmotivirtem Lachen. Verlangsamung der Denkvorgänge. Klagen über Kopfdruck und geistige Müdigkeit.
Nr. 14. L., Eisenbahnarbeiter. 39 a. n. aufg. 12. März 1891. † 26. März 1891.	$7\frac{1}{2}$ Monate.		?		Nach ärztlichem Zeugniß 7 Monate krank, nähere Angaben nicht bekannt.

Somatische Erscheinungen bei der Aufnahme:	Verlauf:	Todesursache:	Makroskopischer Sectionsbefund:
Pupillen mittelweit, r. oblong und etwas weiter. Lichtreaktion l. prompt und ausgiebig, rechts (direkt und synergisch) fast erloschen. Convergenzreaktion beiderseits prompt. Mäßige sekundäre Innendeviation beiderseits. Rechter Augenspalt weiter. Facialisinnervationen symmetrisch. Tremor der l. Hand. Starker Romberg nach rechts. Kniephänomene beiderseits, links etwas mehr gesteigert. Achillessehnenphänomen beiderseits nicht erhältlich (auch mit Jendrassik nur spurweise). Schmerzempfindlichkeit an den oberen und unteren Extremitäten herabgesetzt. Sprache hesitirend, zahlreiche Consonanten-Versetzungen u. Verschleifungen.	Jäher Stimmungswechsel. Vorwaltend hypochondr. verstimmt. Angstaffekte. motorische Unruhe, lautes Jammern. Heftige Visceralneuralgien. Sprachstörung. Gedächtniß u. Intelligenz zeigt sich bei genauerer Prüfung nur mäßig geschädigt. Oefter Schlaflosigkeit, Verdauungsstörungen. Gesteigertes Durstgefühl, Erbrechen. Gelegentliche Hallucinationen. Parästhesien der Kopfhaut. Leichte Fieberbewegungen, fortschreitende Entkräftung. Tod.	Eitrige Pleuritis (wahrscheinlich durch Rippenfraktur).	Gehirngewicht 1283 gr. Dura glatt, bleich. Arachnoides weiß getrübt. Zahlreiche Pacchionis. Pia zart, ihre Venen stark gefüllt, Hydrocephal. externus Hirnkammern erweitert, Ependym allenthalben granulirt. Hydrocephal. internus. Schnittfläche des Großhirns etwas einsinkend, stark feucht glänzend, zahlreiche Blutpunkte. Graue Subst. blaßgrau bis röthlich-grau.
Pupillen mittelweit, l. weiter als die r. Reaktionen sämmtlich erhalten. Leichte sekundäre Innendeviation beiderseits. Ptosis rechts. R. Nasolabialfalto etwas seichter. Facialisinnervationen l. spurweise überwiegend. Kniephänomene vollständig erloschen. Achillessehnenph. nicht erhältlich. R. Schulter tiefer stehend. Schmerzempfindlichkeit an den Extremitäten hochgradig herabgesetzt. Sprachartikulation sehr selten leicht hesitirend.	Bei Inunktionskur anfängliche Abnahme der subjektiven Beschwerden und der Angst. Nachts oft unruhig, schlaflos, jammernd. Steigerung der motorischen Erregung und Singen, Pfeifen. Reibbewegungen der Hände; Abnahme des Gedächtnisses. Hochgradige Unreinlichkeit, Phlegmone am linken Arm. Fieberbewegungen, Somnolenz, Tod.	Pyämisches Fieber (Vereiterung des Ellenbogengelenks).	Gehirngewicht vakat. Dura bleich, glatt. Arachnoides weiß getrübt. Mäßig zahlreiche Pacchionis. Pia zart. Gefäße von mittlerer Füllung, in den Maschen reichlich klare, farblose Flüssigk. Sämmtl. Hirnkammern erweitert, ihr Ependym granulirt. Hydrocephal. int. Basale Arterien zart.
Pupillen mittelweit, gleich. Direkte Lichtreaktion r. erhältlich, l. nicht. R. Augenspalte weiter als die l. Facialisinnervationen annähernd symmetrisch. Kniephänomene und Achillessehnenphänomene nicht erhältlich. Sprache undeutlich, jedoch keine Hesitation.	Bei der Aufnahme hochgradig erregt, incohärente z. Th. unverständliche Spreehweise. Nächtliche Unruhe, ununterbrochene Agitation, heiseres Schreien, schlechte Nahrungsaufnahme. Decubitus. Tod.	Broncho-pneumonie.	Gehirngewicht 1306 gr. Dura bleich, ziemlich fest anhaftend, glatt. Arachnoides diffus weißl. getrübt, stärkere Trübung über den Kanten der Paracentralläppchen Pia zart, Flüssigkeit in den Maschen. Hirnkammern erweit., hochgrad. granul.; Hirnrinde in Stirn- u. Hinterhauptswindgn. schmal. Basale Arterien zart.

Namen:	Krankheitsdauer einschl. des Prodromalstadiums:	Krankheitsdauer seit nachweislichem Beginn der Paralyse:	Aetiologie:	Prodromalstadium:	Nachweislicher Beginn der Paralyse:
Nr. 15. T., Kaufmann. 40 a. n. aufg. 15. Jan. 1891. † 8. Juli 1891.	ca. 10 Monate.	6 Monate.	Lues, Heredität, Ueberarbeitung.	Seit September 1890 oft Schlaflosigkeit, vorher magenleidend. Unsinnige Verlobung im Herbst.	Weihnachten 1890: Heitere Exaltation, Geldvergeudung. Alkoholexcesse.
Nr. 16. Ho., Kaufmann. 32 a. n. aufg. 27. Mai 1890. † 4. Juni 1890.	ca. 3 Monate.	3—4 Wochen.	Lues.	Im Laufe der letzten Monate vor der Aufnahme in die Klinik leichte ängstliche Erregung mit Schlaflosigkeit ohne Intelligenzdefekt.	Anfang Mai 1890 als «acute Melancholie» mit Suicidtendenzen.
Nr. 17. Si., Kaufmann, 38 a. n. aufg. 11. August 1886, † 5. Novemb. 1886.	ca. 1 Jahr.	2 Monat.	Lues (wahrscheinlich). Ueberanstrengung. Rheumatische Schädlichkeiten im Kriege 1870/71.	Seit Febr. 1885 Reizbarkeit, gedrückte Stimmung, leichter vergeßlich, doch immer noch im Geschäfte tüchtiger Arbeiter. Schlechter Schlaf.	Juli 1886, Exaltation, Größenideen, motorische Erregung, Ideenflucht.

Somatische Erscheinungen bei der Aufnahme:	Verlauf:	Todesursache:	Makroskopischer Sectionsbefund:
Pupillen weit, rechts etwas weiter. Convergenzreaktionen prompt. Lichtreaktionen l. spurweise träger. L. Augenspalt erhebl. enger. In Ruhe, aktiv und mimisch starke Parese aller Aeste d. r. Mundfacialis. Kniephänomene beiderseits herabgesetzt, Achillessehnenph. erloschen. Schmerzempfindlichkeit an Extremitäten u. Rumpf hochgradig herabgesetzt. Selten geringe Hesitation der Sprache.	Bei der Aufnahme heiter erregt, ideenflüchtige Redeweise. Größenideen, kein Gedächtnißdefekt, leichte Sprachstörung. Hochgradige Euphorie, zwecklose Geschäftigkeit. Zunehmende Erregung, Nachts lärmend. Rapider Kräfteverfall. Tod.	Lungenödem.	Gehirngewicht 1567 gr. Dura bleich, glatt. Arachnoides leicht diffus getrübt, über beid. Paracentrallappchen unter spärlichen Pacchionis stärker verdickt. Pia zart, schwache Gefäßfüllung, stärkerer Hydrocephal. externus. Basale Arterien zieml. ausgiebig weiß gefleckt, steif. Hirnkammern beträchtlich erweitert, Hydroceph. int. Ependym fein granulirt. Graue Subst. der Hirnrinde schmal.
R. Pupille weiter, beide Pupillen lichtstarr. R. Augenspalt weiter, r. Bulbus vorspringend. R. Mundfacialis in Ruhe, aktiv und mimisch träger innervirt. Kniephänomene eher schwach. Achillessehnenphänomene sehr schwach. Uebertriebenes (paralytisches) Hesitiren, namentlich der Gutturalen, Pat. läßt die Vokale ganz weg.	Hochgradige Angstaffekte mit ununterbrochener motorischer Agitation. Orientirungsvermögen erhalten. Geringer Intelligenzdefekt. Absolute Schlaflosigkeit. Andauernde Erregung mit Angstaffekten. 3. Juni starker Bronchialkatarrh. 4. Juni †.	Bronchitis, Lungenödem.	Gehirngewicht 1363 gr. Dura bleich, glatt, fest anhaftend. Pia zart, mittlere Gefäßfüllung, leichter Hydroceph. externus. Arachnoides zart, an der Basis diffus weiß getrübt. Arterien der Basis zart. Hirnkammern mäßig erweitert, ihr Ependym granulirt.
Pupillen myotisch, gleich. Kniephänomene erhalten. Flatternde Gesichtszüge. Zunge nach l. abweichend.	Wechselnde Affekte, meistens euphorisch, auch religiös exaltirt. Hallucinatorische Erregungen. Geringer Gedächtnißdefekt für Jüngsterlebtes. Wechselnd stuporöses und erregtes Verhalten. Religiöse Wahnvorstellungen. Zeitweilig klar, aber reizbar und lustig erregt. Sexuelle Erregungen. Nachts gelegentlich gesteigerte Erregung und Isolirung; gelegentliche Nahrungsverweigerung. Unreinlich, schwerer benommen. Verbigeration. Zunehmende Parese der unteren Extremitäten, Urinträufeln, Einnässen, Decubitus. Urin eiweißhaltig, blutig tingirt. Rapide Abnahme des Körpergewichts. Leichte Flexionskontrakturen der unteren Extremitäten. Fieberbewegungen. Benommenheit. Schlucklähmung. Tod.	Bronchopneumonie.	Gehirngewicht 1503 gr. R. Hemisphäre 625 gr., l. Hemisph. 628 gr. Dura bleich, glatt. Arachnoides links mehr als r. diffus getrübt. Pia zart, in den Maschen eine große Menge farbloser Flüssigkeit. Arterien der Basis einzelne Trübungen der Adventitia zeigend. Hirnkammern erweitert. 4. Kammer-Ependym granulirt, dasjenige der Seitenkammern glatt.

Namen:	Krankheitsdauer einschl. des Prodromalstadiums:	Krankheitsdauer seit nachweislichem Beginn der Paralyse:	Aetiologie:	Prodromalstadium:	Nachweislicher Beginn der Paralyse:
Nr. 18. Ld., Ingenieur, 37 a. u. aufg. 15. Mai 1888. † 17. Juni 1888.	$7^1/_2$ Monat.	2 Monat.	Ueberanstrengung (vielo weite Geschäftsreison). Viele rheumatische Schädlichkeiten (Stehen im Wasser).	Reizbarkeit. Mehrere Jahre hindurch dyspeptischo Erscheinungen. Sprachstörung. Hochgrad. Erschwerung d. Denkens. Nach Neujahr Besserung der Erscheinungen und ungestörte geschftl. Thätigkeit bis Mitte April 1888. Im Nov. 1887 auffallendes Zittern d. Extremitäten und des Unterkiefers bemerkbar.	Mitte April 1888 rasch sich steigernde Erregung. Wechsel mit Schlafsucht und geistiger Stumpfheit.
Nr. 19. Li., Beamter, 46 a. n. aufg. 12. Jan. 1890. † 9. Juni 1890.	9 Monat.		Lues. Heredität.	Von jeher reizbares Naturell, aber geistig hervorragender Beamter bis zum Ausbruch seines Leidens.	Oktober 1889. Maniakalische Erregung mit maßlosen Geldausgaben. Schlaflosigkt. Damals leichte Parese d. Facialis, sonst keine somatisch. Erscheinungen. Im Nov. leichte Sprachstörung, Abnahme der Intelligenz bemerkbar, besonders des Gedächtnisses. Mitte Dezember völlige Beruhigung. Krankheitseinsicht. Geistige Klarheit m. intaktem Orientirungsvermögen aber leichterer Ermüdbarkeit.

Somatische Erschoinungon boi der Aufnahme:	Verlauf:	Todesursache:	Makroskopischer Sectionsbefund:
Pupillen mittolweit, l. weiter, beide lichtstarr. Convergenzreaktion boiderseits erhalten. Zunge weicht nach r. ab. R. Nasolabialfalte seichter. Facialinnervationen annähernd symmetrisch. Flatternde Gesichtszüge. Schmerzempfindlichkeit allenthalben herabgesetzt. Beim Sprechen starkes Tremoliren der Vokale.	Hochgradige Euphorie, fehlendes Orientirungsvermögen. Hochgradige Sprachstörung. Starker Intelligenzdefekt. Bietet gleichmäßig das Bild des apathischen Blödsinns. Am 12. Juni paralytischer Anfall, dem er am 17. Juni erliegt.	Bronchopneumonie. Paralytischer Anfall.	Gehirngewicht vakat. Dura otwas dick, ihre Innenfläche beiderseits blaßgelben, zart vascularisirten, medialwärts von ausgedehnten flachen Hämorrhagien besetzten Pseudomembranenbelag zeigend. Arachnoides unbedeutend weiß getrübt; Pia zart. Seitenkammern erweitert, einzelne punktförmige Sugillirungen des Ependyms, das letztere in den vorderen Partien glatt.
Pupillen etwas übermittelweit, r. spurweise weiter. Reaktionen sämmtlich durchaus prompt. L. Nasolabialfalte seichter als die r. Facialisinnervationen annähernd symmetrisch. Zunge spurweise nach l. abweichend. Kniephänomene beiderseits gesteigert, Achillessehnenphänomene l. stärker als r. Tremor manuum.	Bei der Aufnahme völlig klar, durchaus ruhig u. orientirt, aber unfähig zu längerer geistiger Arbeit. Großes Ermüdungsgefühl; ganz gering hesitirende Sprache. Der Aufnahmezustand gleichmäßig bis Mitte April, dann Auftreten melancholischer Wahnvorstellungen, Angstaffekte, Suicidiumstendenz. Oefter Somnolenz, Mydriasis d. l. Pupille. Parese des l. Mundfacialis, starker Tremor der Zunge. Erregung und Schlaflosigkeit wechselnd mit Somnolenz. Arhythmische klonischo Zuckungen in verschiedenen Muskelgruppon. Hypochondr.-schwachsinnige Vorstellungen. Oefters Fieberbewegungen bis zu 39,8 °. Durchfälle. Urin schwach eiweißhaltig. Hochgradige Entkräftung, Collaps. 8. Juni beginnendo Pneumonic; am 9. Juni Tod.	Bronchopneumonie und Lungenödem.	Gehirngewicht 1330 gr. Dura bleich, mit der Glastafel verwachsen, Innenfläche beiderseits fein vascularisirt, theils sugillirt, rostgelb verfärbt, theils gallertig belegt. Arachnoides mehrfach weiß getrübt, stärkere □-cm große Trübung über dem hinteren $^1/_3$ der 2. r. Stirnwindung, die Trübung unter beträchtlicher Verdickung in dio Tiefe sich erstreckend, die Pia betheiligend. Eher spärliche Pacchionis. Pia zart, Hydrocephalus externus. Basale Arterien zart. Hirnkammern erweitert. Ependym glatt, das Ependym der 4. Kammer fein granulirt. Hirnsubstanz ungemein bleich.

Namen:	Krankheitsdauer einschl. des Prodromalstadiums:	Krankheitsdauer seit nachweislichem Beginn der Paralyse:	Aetiologie:	Prodromalstadium:	Nachweislicher Beginn der Paralyse:
Nr. 20. Sch., Lehrer, 37 a. n. aufg. 9. Jan. 1884. † 25. Januar 1884.	4 Monat.	14 Tage.	Lues. Trauma. Geistige Ueberanstrengung. Heredität.	Seit Michaelis 1883 auffällig durch blasse Gesichtsfärbung, langsam. Gang, geist. Müdigkeit, gemüthliche Gleichgültigkt., doch immer noch im Berufe thätig.	Angeblich kurz vor der Aufnahme wechselnd Angstaffekte, Desorientirtheit, inkohärente verwirrte Redeweise. Heitere Verstimmungen, planlose Handlungen (Kranker zog sich im Wohnzimmer nackt aus).
Nr. 21. Bl., Kaufmann, 34 a. n. aufg. 5. April 1882. † 24. Novemb. 1882.	unbestimmt.		unbekannt.	unbekannt.	unbekannt.

Somatische Erscheinungen bei der Aufnahme:	Verlauf:	Todesursache:	Makroskopischer Sectionsbefund:
L. Pupille spurweise enger als die r. Rechte träger reagirend. Kniephänomene gesteigert.	Bei der Aufnahme ängstlich erregt, verwirrte Rede, gelegentlich Verbigeration. Hypochondrische Selbstanklagen. Zeitweilig stuporöses Verhalten. Einreibung mit Ungu. tartari stibiat. Vorübergehende Beruhigung. Geistige Unklarheit. Verfolgungsideen, Nahrungsverweigerung. Hypochondrische Angstanfälle. Am 20. Januar entwickelte sich eine linksseitige croupöse Pneumonie. 25. Januar Tod.	Pneumonia crouposa.	Gehirngewicht vakat. Dura über dem Sinus longitudinalis in d. Gegend des Pregma in der Länge von 60, in der Breite v. 30 mm capillar geröthet, i. Uebrig. vorwiegend bleich. Oberfläche d. Dura etwas mattglänzend. Arachnoides mäßig, aber diffus getrübt, auf derselb. beiderseits eine zarte gallertige, feine u. dicht vascularisirte Pseudomembran lose aufgelagert. Pia zart, Venen d. Pia prall gefüllt. Die kleinen Gefäßverästelung. d. Pia mehr als gewöhnl. gefüllt. Innenfläche d. Dura gegen die hintere Schädelgrube zunehmend von feiner, dicht vascularisirter, in der l. mittleren u. beiden hinteren Schädelgruben oberhalb des Tentorium v. Hämorrhagien dicht durchsetzten gallert. Pseudomembran überzogen. Die Dura unterhalb des Tentoriums glatt. Basilararterien zart. Ventrikel allseitig erweitert, Hydrocephalus internus, Ependym nicht wesentlich verdickt, tela choroid. allseitig cystisch entartet. Am Unterhirn jederseits e. etwa kirschgroße Cysticercusblase. Grob gelappte Pacchionis nach hint. üb. d. Scheitellappen sich verbreitd. Hirnoberfläche durchweg ganz fein chagrinirt entsprech. d. Gefäßlücken, die allgemein erweitert sind.
Linksseitige Ptosis. Pupillen erweitern sich auf Verdunkelung gar nicht, auf Licht reagiren sie. Kniephänomene hochgradig abgeschwächt. Schmerzempfindlichkeit herabgesetzt. L. Nasolabialfalte seichter. Pfeifen sehr erschwert. Silbenstolpern. Beim Gehen geringe Ataxie. Doppelseitige Parese des Mundfacialis.	Bei der Aufnahme deutl. Euphorie, gemüthl. Abstumpfung. Geringer Gedächtnißdefekt. Orientirungsvermögen ganz erhalten. Bis zum Okt. Zustand ganz unveränd., dann deutl. Verschlimmerung: Angstaffekte, Hallucinationen, geistig. Rückgang, Verwirrtheit. Zu gleicher Zeit somatisch ausgepr. Verschlimmerung: Steigerung der linksseit. Ptosis, doppelseit. Parese, starker Tremor der Zunge, hochgradigo Parese beider unter. Extremitäten. Subjektiv krankhaft gesteigertes Krankheitsgefühl, klagt selbst über Schwerbesinnlichkeit und Gedächtnißschwäche. 4. Nov.: Pat. schwerbesinnlich, starrer Blick, leicht ängstl. Gesichtsausdruck, schwachsinnige hypochondr. Vorstellungen. Fast völlige Lähmung beid. unt. Extremitäten. Rapide Steigerung d. Erscheinungen. Abends: Sensorium stark benommen. Starke fibrilläre Zuckungen d. beid. Mundwinkel, hochgrad. Parese d. Zunge, stark geröthet. Gesicht. Puls beschleunigt (104), fieberhaft gespannt. Starker Tremor u. vereinz. Zuckungen in d. unter. Extremitäten. Temperatur am 3. Nov. Abds. 38,3°, am 4. Nov. 37,8°. In d. Folge andauernde Fieberbewegungen (höchste Steigerung am 22. Nov. 38,8°, finale Temperat. am 24. Nov. 41,6°). — Im weiter. Krankheitsverlauf totale Lähmung beider Facialis, fast unverständl., lallende Sprache, groteske hypochondr. Wahnvorstellungen. Lähmung d. Rumpfes u. d. unter. Extremitäten. — Am 22. Nov. Schwer. Collaps, Bewußtseinsverlust, ungeheure Blässe d. Gesichts u. darauf folgende cyanotische Färbung. Pupillen stark erweit., Reaktionen beiderseits sehr träge, l. stärk. wie r. Zitterbewegungen u. fibrill. Zuckungen in Armen u. Beinen. Puls 120, sehr klein, weich, leicht unterdrückbar. — 23. Nov. Stat. id. Auf Aufforderungen erfolgen noch langs. Augenbewegungen. Sehr beschlounigte unregelmäßige Respiration. L. Pupille stark erweitert, l. Bein im Knie gebeugt, r. gerade ausgestreckt, keine Contrakturen. Tod.	Paralytischer Anfall. Bronchopneumonie.	Gehirngewicht vacat. Dura bleich, glatt, kleine Gruben von Pacchionis längs der Längsfurche. Arachnoides mäßig weiß getrübt, in den Arachnoidalräum. mäß. viel klare Flüssigkeit. Pia zart, mittelblutreich, von der Oberfläche glatt abziehbar. Seitenkammern nicht erweitert, Ependym glatt. Gehirn mittelfest, etwas bleich.

Zur I. Gruppe gehören unbestritten: Fall 2, 10, 12, 16, 19, 20 = 6
„ II. „ „ „ „ 18, 21 = 2
„ III. „ „ „ „ 1, 3, 4, 5, 6, 7, 8, 9, 14, 15 = 10
„ IV. „ „ „ „ = 0 [1])

Die Fälle 11, 13 und 17 sind schwer zu klassificiren, indem sie Kranke betreffen, die nach langsamem progressiven Beginn der Paralyse und fortgeschrittenem geistigen Defekt wohl an intercurrenten, durch die Paralyse nur indirect bedingten Krankheitsprocessen verstorben sind, jedoch vor dem tödtlichen Ausgang schwere acute Schübe des Grundleidens dargeboten haben. Man wird dieselben deshalb keiner bestimmten Gruppe zuweisen können. Es sind bei der Beurtheilung der anatomischen Befunde diese Fälle also nicht als beweisend zu erachten. Bezüglich des Falles 2 und 16 ist zu bemerken, daß hier der Tod in ganz frühen Stadien der paralytischen Erkrankung durch Vaguslähmung eingetreten ist. Im Fall 2, in welchem die Paralyse sich an Tabes angeknüpft hatte, ist die hochgradige Erkrankung beider Vagi anatomisch mittelst der Marchi'schen Methode nachgewiesen worden. Auch der Fall 16, über den anamnestisch sehr wenig bekannt geworden ist, scheint der Tabo-Paralyse zugerechnet werden zu müssen, indem schon beim Aufnahmestatus absolut lichtstarre Pupillen, Herabsetzung der Knie- und Achillessehnenphänomene constatirt wurde.

Daß aber die IV. Gruppe wirklich zu Recht besteht, beweist mir eine Betrachtung, die ich während meiner Thätigkeit am pathologischen Institut zu Breslau im Jahre 1879 anatomisch zu untersuchen Gelegenheit hatte. Einige klinische Notizen verdanke ich der Freundlichkeit des verstorbenen Kollegen Neumann.

Es handelte sich um einen in der Mitte der 30ger Jahre stehenden Telegraphenbeamten, welcher zur Zeit einer Ueberschwemmung mehrere Tage und Nächte hindurch fast bis zu den Knieen im Wasser sitzend an seinem Telegraphenapparat ausharrte, um die Nachrichten über den Stand der Wassergefahr ununterbrochen zu übermitteln. Wenige Tage nachher klagte er über heftige „rheumatische Schmerzen" in den unteren Extremitäten, Taubsein, Kriebbeln, brennende und reißende Schmerzen in der Haut der letzteren, von den Fußsohlen aufsteigend, zugleich bestand motorische Schwäche, aber keine ausgeprägte Lähmung dieser Extremitäten. Ob Fieberbewegungen anfänglich bestanden haben,

[1]) Die Gesammtzahl der in diesem Zeitraum zur Obduktion gelangten Fälle beträgt 127.

SCHOOL OF MEDICINE
UNIVERSITY OF LEEDS.

ist nicht bekannt geworden. Zu diesen Erscheinungen gesellten sich nach ca. 14 Tagen Symptome einer geistigen Störung. Der Kranke war schlaflos, affektiv leicht erregbar, mit jähem Stimmungswechsel. Der sonst ruhige Mann wurde außerordentlich gesprächig, vielgeschäftig, war auch nicht mehr im Stande seine Gedanken klar zusammenhalten, war über Zeit und Ort desorientiert, äußerte profuse Größenideen und wurde in diesem Zustande in die Breslauer psychiatrische Klinik gebracht. Daselbst ging er innerhalb kurzer Zeit (10—14 Tage) bei heftigster motorischer Erregung, Jactation der Gedanken, incohärenter Verbigeration und bei rapidem Kräfteverfall zu Grunde. Ueber weitere somatische Begleiterscheinungen, Verhalten der Pupillen, Sehnenphänomene, Muskelatrophien u. s. w. vermag ich nichts auszusagen.

Der anatomische Befund erregte meine Aufmerksamkeit und veranlaßte mich zu den vorstehenden Nachforschungen über die Entwicklung des Leidens, welche — so dürftig ihre Ergebnisse auch sind — den Krankheitsfall in die Kategorie der gallopirenden Paralysen verweisen. Auch die Beziehungen zu der acuten multiplen Neuritis sind nicht zu verkennen.

Bei der Obduktion fanden sich das Gehirn und die weichen Hirnhäute außerordentlich blutreich, besonders die Venen strotzend gefüllt, aber auch die piale kapilläre Gefäßzeichnung außerordentlich scharf ausgeprägt. Geringer Hydrocephalus externus. Die Arachnoidea wenig getrübt, die Flüssigkeit in den subarachnoidalen Räumen trübe, die weichen Hirnhäute leicht abziehbar, die Gefäße an der Basis zart, nirgends sclerotisch, die Hirnnerven durchwegs makroskopisch nicht verändert. Das Gehirn selbst sehr groß und schwer.[1]) Die Hirnoberfläche tief burgunderroth gefärbt, am Stirnpol auf der Umbiegung zur Basis stellenweise pfirsichblüthenfarben, durch einen blauvioletten Farbenton ausgezeichnet. Auf der Hirnoberfläche zahlreiche miliare Blutpunkte. Die Hirnwindungen verbreitert, feucht glänzend, von einer derben, teigigen Beschaffenheit. Auch im Durchschnitt die Rinde verbreitert, dunkelroth, stark feucht glänzend, mit sehr deutlicher Gefäßzeichnung nicht nur der großen Gefäße, sondern auch der oberflächlichen und tieferen Kapillarnetze. Die weiße Substanz außerordentlich blutreich, stark durchfeuchtet, zahlreiche Blutpunkte aus weiten, strotzend mit Blut gefüllten Gefäßquerschnitten hervorquellend. Außerdem

[1]) Eine Angabe des Hirngewichts findet sich leider nicht bei meinen Notizen.

kleine punktförmige Hämorrhagien in der Umgebung der Gefäße. Auch die Stammganglien auf den Querschnitten stark hyperämisch. Hirnhöhlen etwas erweitert. Ependym feucht glänzend, nicht granulirt, aber eigenthümlich uneben, indem flächenartige Erhebungen mit schmalen rinnenförmigen, tiefergelegenen Linien abwechseln. Plexus choroid. stark geschwellt, dunkel- bis blauroth. Im Ventrikelinnern entschieden vermehrte, blaßrothgefärbte seröse Flüssigkeit.

Die mikroskopische Untersuchung der Hirnrinde ergab: Enorme Erweiterung der kapillaren und venösen Gefäße, die strotzend mit rothen Blutkörperchen gefüllt sind; starke Ausdehnung der Lymphscheiden durch Anhäufung von Leucocyten; rothe Blutkörperchen und scholliges Blutpigment, sowohl in den Lymphscheiden, als auch extravasculär zwischen Lymphscheide und Hirnsubstanz. Zahlreiche Leucocyten außerhalb der Gefäßscheide, perlschnurartig angeordnet oder zu kleineren und größeren Gruppen (25—50) in Gewebslücken liegend. Zahlreiche Leucocyten auch in den stark erweiterten pericellulären Räumen der größeren Rindenganglienzellen. Diese Befunde traten deutlich bei der Hämatoxylinkernfärbung hervor. An Carminpräparaten ließen sich nirgends, weder irgendwelche chronische Veränderungen der Gefäßwand, noch der Lymphscheide nachweisen, dagegen traten als auffallend große, geschwellte Gebilde die Deiters'schen Zellen hervor, besonders in der Umgebung der Gefäße. Veränderungen an Ganglienzellen konnten nicht wahrgenommen werden.

Dieser Befund ist mir bis heute als der Typus einer acuten entzündlichen Encephalitis corticalis erschienen mit den charakteristischen Merkmalen der capillaren und venösen Gefäßausweitung, der entzündlichen Stase und Exsudation, im vorliegenden Falle hervorgerufen durch toxische Einwirkungen, deren Natur nicht näher bestimmt werden kann, die aber mit den in den klinischen Angaben vermerkten Schädlichkeiten direkt ursächlich zusammenhängen.

III. Darstellung und Kritik der anatomischen Einzelbefunde bei den akuten und Frühformen der Paralyse.

Um die folgende Darstellung nicht über Gebühr mit Krankengeschichten und detaillirter Wiederholung der im Einzelnen oft gleichlautenden anatomischen Befunde zu belasten, halte ich es für zweckmäßig, die anatomischen Veränderungen, welche in den drei

ersten Gruppen vorhanden waren, nach den die Hirnrinde zusammensetzenden Gewebselementen zu sondern. Es ergiebt sich demgemäß die folgende Eintheilung:

Pathologische Veränderungen

1. der Nervenfasern;
2. der Nervenzellen;
3. der Grund- und Stützsubstanz (Neuroglia) und der Gefäße;
4. der weichen Hirnhäute.

1. Veränderungen der Nervenfasern.

Bevor ich in die Schilderung dieser Befunde eintrete, ist es unerläßlich, einige methodologische, technische Fragen der anatomischen Untersuchung zu besprechen. Denn darin stimmen alle neueren Untersucher überein, daß manche Widersprüche und Unklarheiten bei der Beurtheilung der anatomischen Befunde vermieden würden, wenn die Untersuchungsmethoden mit der nöthigen Sorgfalt und unter steter Berücksichtigung der über artefizielle und cadaveröse Erscheinungen an der Nervensubstanz gemachten Erfahrungen gehandhabt würden. Besonders Fr. Schultze und seinen Schülern (20) sowie R. Schulz (21) gebührt das Verdienst, in dieser Hinsicht klärend gewirkt zu haben. Für die Untersuchung der Nervenfaser im centralen Nervensystem sind die Chromsalze in ihren verschiedenen Mischungen und Lösungen unbestritten als Härtungsmittel anerkannt, welche bei nachheriger Behandlung der Präparate mit Hämatoxylinmetallbeizen die markhaltige Nervenfaser am besten zur Darstellung bringen lassen. Weigert, der Entdecker dieser Markscheidenfärbung, bevorzugt die Härtung in Lösungen von doppeltchromsaurem Kali. Für andere, der ursprünglichen Färbung nachgebildete resp. modifizirte Methoden der Markscheidenfärbung, wie sie u. A. von Kulschitzki (22) und Wolters (23) angegeben sind, wird die Härtung in Erlicky'scher Lösung bevorzugt. Das Pal'sche Verfahren, welches sich am engsten der Weigert'schen Methode anschließt, gelingt nach meinen Erfahrungen am besten an Präparaten, die in doppelchromsaurem Kali oder in Müller'scher Flüssigkeit gehärtet sind. Gewisse Cautelen bei der Härtung, die öftere Erneuerung der Härtungsflüssigkeit, die von H. Virchow angegebene Vorschrift, die Nachhärtung in Alkohol im Dunkeln stattfinden zu lassen, die Weigert'sche Vorschrift, die Präparate vor dem Umbetten in Alkohol ja nicht in Wasser abzuspülen, erwähne ich hier der Vollständigkeit

halber. Die früher angefertigten Präparate sind fast durchweg in Müller'scher Flüssigkeit gehärtet mit nachträglicher Einlegung in 80–96% Alkohol. In den letzten Jahren habe ich mich aber für die Weigert'sche resp. Pal'sche Färbung der ausschließlichen Härtung mit doppelchromsaurem Kali zugewandt, da bei dieser Anwendung des Chromsalzes gleichmäßiger gehärtete Objekte zu erzielen sind. Auch ich kann die Pal'sche Färbung nur aufs Wärmste empfehlen, da bei der völligen Aufhellung des Untergrundes die feineren Veränderungen der Nervenfaser hier am leichtesten erkennbar werden. Auch nach Einbettung in Celloidin ist bei vorsichtiger Behandlung der Schnitte die Darstellung der feinsten Fasern durchaus möglich. In neuester Zeit ist in meinem Laboratorium eine genaue Nachprüfung der Methoden von Wolters begonnen worden, welche die Härtung in Erlicky'scher Lösung bedingen. Ein abgeschlossenes Urtheil über dieselben kann ich noch nicht geben, doch ist bezüglich der ersten von ihm angegebenen Methode in Uebereinstimmung mit Kaes (24) schon jetzt zu sagen, daß sie außerordentlich scharfe und schöne Bilder ergiebt mit einer Reichhaltigkeit an gefärbten Fasern, besonders in der II superradiären Schicht Edinger's, wie ich sie bei den anderen Methoden außer bei der von mir viel geübten Benda'schen mit Combination des Pal'schen Verfahrens nicht gesehen habe. Bei älteren Paralysefällen wurde mir der Reichthum der gefärbten Fasern an narbig geschrumpften Stellen der tieferen Rindenschicht sowie der Randzone bei der letztgenannten Methode direkt verdächtig, und konnte ich mich des Gedankens nicht erwehren, daß hier, obwohl die Differenzirung für die superradiäre Rindenschicht vollständig genügend durchgeführt war, nicht nur markhaltige Nervenfasern, sondern auch andere bindegewebige fasrige Theile in den tieferen Partien die gleiche Schwarzfärbung infolge unvollkommener Differenzirung zeigen, besonders in der Umgebung größerer Gefäße; in der interradiären Faserschicht traten schwarzgefärbte Fasern vielfach hervor, welche direkt aus der verdickten Gefäßwand herzustammen schienen und sich den radiären Bündeln zugesellten.

Weigert (25) hat übrigens bei der Härtung mit Erlicky'scher Lösung bei seiner Hämatoxylin-Kupfermethode ebenfalls die Erfahrung gemacht, daß sich elastische Fasern und andere Gewebstheile mitfärben. Emminghaus (32) empfiehlt die von ihm modificirte Freud'sche (Gold) Methode, mit welcher er auch bei normalen Präparaten die Nervenfasern der beiden oberen Rinden-

schichten „deutlicher und gestaltenreicher“ darstellen konnte als mit dem Weigert'schen Verfahren.

Von dem Friedmann'schen Verfahren nach Härtung in Flemming'scher Lösung habe ich bald Abstand genommen, da mir eine genügende Aufhellung der Deckschicht nicht möglich war. Wie nachher im Einzelnen noch erörtert werden wird, ist gerade bei pathologischen Objekten in der Beurtheilung der Befunde die größte Vorsicht geboten. In irgendwie zweifelhaften Fällen, die bei einer der angewandten Methoden einen verdächtig hochgradigen Faserschwund bei der Weigert'schen und Pal'schen Färbung darbieten, wird es immer nöthig sein, eine der genannten anderen Methoden zur Controle heranzuziehen.

Aehnliche Erfahrungen hat auch Zacher (30) gemacht. In einem seiner Fälle konnte er bei Härtung in Flemming'scher Lösung und Färbung mit saurem Hämatoxylin noch reichliche Fasern (Axencylinder mit wahrscheinlich veränderter Markscheide) in der radiären Schicht nachweisen, während die Friedmann'sche Methode nur sehr wenig Radiärfasern erkennen ließ.

Man wird deshalb von jedem Gehirn — wie wir das schon hier längere Zeit üben — immer eine Reihe von Stücken, die möglichst gleichen Partien des Gehirns entnommen sind, in die verschiedenen Fixirungs- und Härtungsflüssigkeiten bei der Section einlegen müssen: in Flemming'sche, in 10% Salpetersäurelösung, in doppelt-chromsaures Kali (Erlicky'sche Lösung) und in Alcohol. Ein Theil dieser Fixirungen sind an sich schon nöthig, um die später zu besprechenden Zellstudien aufzunehmen.

Aber alle Studien über Faserschwund setzen selbstverständlich eine genaue Kenntniß der normalen Verhältnisse sowie die Zuverlässigkeit der angewandten Methoden auch bezüglich der Darstellung der feinsten markhaltigen Nervenfasern in der superradiären Schicht voraus. Hier muß ich offen gestehen, daß mir trotz aller Vorsichtsmaßregeln bei der Härtung mit der neueren Weigert'schen und Pal'schen Methode an den Paralytikergehirnen nicht selten die Kenntlichmachung dieser Fasern mißglückt ist. Daß aber solche in viel größerem Maße vorhanden waren, als die nach diesen Methoden behandelten Präparate aufwiesen, zeigten dann wieder nach Benda hergestellte Präparate, denen aber für die Darstellung der in den anderen Rindenschichten vorhandenen Nervenfasern die oben genannten Mängel anhaften. Man muß deshalb sagen, daß wir heute eine für pathologische Gehirne und

speciell für die Paralyseuntersuchungen völlig zuverlässige Methode nicht besitzen. Denn nach den Erfahrungen von Zacher ist die Exner'sche Methode den genannten neueren Verfahren nicht überlegen. Weigert hat schon selbst darauf hingewiesen, daß der verschiedene Gehalt an Chromsalzen diese Verschiedenheiten der Präparate bedinge. Außerdem sind bei unseren pathologischen Untersuchungsobjekten gewiß noch andere Faktoren dafür verantwortlich zu machen, daß selbst bei sorgfältigster Härtung und Nachbehandlnng sowie bei Entnahme der untersuchten Rindentheile aus möglichst identischen Stellen der Großhinrinde diese feinen markhaltigen Nervenfasern in manchen Fällen nur ungenügend dargestellt werden können.

Es hängt dies zweifellos von dem verschiedenen mikrochemischen Verhalten der einzelnen Objekte ab. Oedematöse (lymphatische) Durchtränkung der Rindensubstanz, pathologische Ernährungsvorgänge der Nervenfaser aus verschiedenen Ursachen (pathologischer Blutbeschaffenheit, pathologischer Durchlässigkeit der Gefäßwandung u. s. w.) können hier neben postmortalen Veränderungen als solche Bedingungen für die Verschiedenheiten der Haematoxylin-Kupferlackimprägnirung des Nervenmarks erwähnt werden.

Die Erwähnung dieser methodologischen Verhältnisse ist aus dem Grunde nicht unwesentlich, weil sie uns darüber belehren, daß geringfügiger, im Beginn eines Krankheitsprocesses auftretender Untergang von Nervenfasern, besonders in den genannten mittleren Abschnitten der Hirnrinde bei der Unzulänglichkeit unserer Hilfsmittel nicht klar und unzweideutig bewiesen werden kann.

Auch Fischl (29) hat die Erfahrung gemacht, daß selbst Schnitte der gleichen Serie vorzügliche und weniger gute Präparate geben, ebenso Obersteiner (27). Trotz dieser technischen Mängel sind aber heute schon eine Reihe gesicherter Thatsachen über den Schwund markhaltiger Nervenfasern vorhanden.

Die Methode von Marchi und Algieri habe ich nur in einem einzigen Falle B, No. 2 der Tafel durch einen meiner Schüler Dr. Voigt in ausgiebiger Weise zur Anwendung bringen lassen. Das Studium dieser Präparate ergab eine vortreffliche Aufklärung über die Erkrankung einzelner Nervenfasern in den Nervenwurzeln und Nervenstämmen sowie über die Ausbreitung der Degenerationsprocesse im Rückenmark. Ich schließe mich,

indem auch ich glaube, daß mit der Marchi'schen Färbungsmethode ein „äußerst empfindliches Reagens für degenerative Veränderungen im Nerven" gefunden ist, den neuerdings mitgetheilten Erfahrungen von Redlich (26) und Obersteiner (27) an.

Für die Untersuchungen der Großhirnrinde verspricht diese Methode besonders bei frischen Erkrankungen erfolgreich zu werden, wenigstens haben in dem erwähnten Falle B, No. 2, Präparate aus der linken Centralwindung in der superradiären Schicht Bilder ergeben, welche nur im Sinne degenerativer Processe der Nervensubstanz gedeutet werden können. Es fanden sich in einer die Norm bedeutend überschreitenden Zahl kleinste schwarze Körner reihenweise angeordnet, welche nur schmalen feinen Fasern entsprechen können. Bei 250facher Vergrößerung wurden bis zu 40 derartige Körner im Gesichtsfeld gezählt. Da dieselben besonders in der Nähe von kleinen Rindengefäßen gelagert sind, so ist der Gedanke nicht ganz abzuweisen, daß es sich um Färbung von Fettkörnchen handelt, welche Zerfallsprodukte zelliger Elemente sind. Da aber gefärbte Fettkörnchen nach Obersteiner nach wenigen Tagen wieder abblassen, während in diesen Präparaten die Schwarzkörnung sich dauernd erhalten hat, so ist es wahrscheinlicher, daß wir es hier mit Zerfallsprodukten degenerirender Fasern zu thun haben. Gerade bei der Untersuchung frischer Fälle, in denen degenerirende Nervenfasern in größerer Zahl vermuthet werden dürfen, wie mich die später mitzutheilenden Befunde bei der Pal'schen Färbung lehrten, ist eine weitere Anwendung der Marchi'schen Methode sehnlichst zu wünschen, um beginnende Degenerationen auf diesem Wege nachzuweisen.

Der Ausgangspunkt für eine bessere Erkenntniß bezüglich der Betheiligung der markhaltigen Nervenfasern an der Rindenerkrankung bildeten die bekannten Untersuchungen von Tuczek (28) mittelst der Exner'schen Osmium-Ammoniak-Methode, welche er auch neuerdings wieder für die zuverlässigste erklärt hat. Da ich die Einzelheiten seiner Untersuchungen als bekannt voraussetzen darf, so will ich hier nur auf wenige Punkte seiner Ergebnisse hinweisen, welche noch heute Gegenstand einer unentschiedenen Controverse sind und auch mit meinen Befunden in Widerspruch stehen. Tuczek nimmt ein gesetzmäßiges Fortschreiten des Faserschwundes von den vorderen (Stirnhirn), basalen, medialen und lateralen Partien nach hinten bis zur vorderen Centralwindung an, wo der Proceß gewissermaßen Halt macht. Die vordere Cen-

tralwindung und der Paracentrallappen sowie gewisse Theile des Scheitel-, Schläfen- und Hinterhauptlappens sind nach ihm am Faserschwund nicht betheiligt. Der Gyrus rectus zeigte in dem von ihm mitgetheilten Falle galoppirender Paralyse sich allein betroffen. Zuerst und vornehmlich sind nach ihm die zonalen, dicht unter der Gliahülle gelegenen tangentialen Nervenfasern am Faserschwund betheiligt. Der von ihm genauer geschilderte Faserschwund in der Markleiste resp. im Marklager, welcher bezüglich der Betheiligung des Hemisphärenmarks am paralytischen Krankheitsproceß von größter Wichtigkeit ist, wird an dieser Stelle nicht weiter berücksichtigt werden können. Tuczek glaubte, daß dieser Faserschwund eine für die Paralyse spezifische Erscheinung sei, indem die der „Dementia paralytica klinisch so nahestehende Dementia senilis sowie andere Blödsinnsformen durch das Fehlen des Faserschwundes sich anatomisch von der Dementia paralytica constant unterscheiden.“ Doch giebt er an einer anderen Stelle seiner Arbeit zu, daß bezüglich des senilen Blödsinns weitere Untersuchungen erst Gewißheit bringen müssen.

Zacher (30) hat in allen von ihm (nach verschiedenen Methoden) untersuchten Paralytikergehirnen (12 Fälle) einen mehr oder weniger erheblichen Faserschwund in der Hirnrinde übereinstimmend mit Tuczek constatiren können, der in den meisten Fällen in den vordersten Hirnabschnitten intensiver und räumlich ausgedehnter war. Doch berichtet er auch von 2 Fällen, in denen in den mittleren und hinteren Partien der Hemisphären der Faserschwund beträchtlicher als vorn war. Außerdem constatirt er Faserschwund in 5 Fällen, welche nicht Paralytikerhirne betrafen, bei denen jedoch Alcoholmißbrauch die Krankheitsursache gewesen war, (bei 3 Epileptikern, 2 Paranoikern.) Gerade diese Beobachtungen sind von großer Wichtigkeit, indem sie den Nachweis erbringen, daß die Alcoholdegeneration in gleicher Weise, wie wir dies schon seit längerer Zeit für die peripheren Nerven wissen, auch degenerativ-atrophische Vorgänge im Centralnervensystem hervorruft und zwar ohne die sonstigen paralytischen Krankheitserscheinungen und Leichenbefunde mitbedingen zu müssen. Auch in 3 Fällen von seniler Demenz ist Faserschwund gefunden worden. Völlig isolirt steht aber ein Fall von Verrücktheit ohne Alcoholmißbrauch, der ebenfalls Faserschwund aufwies, während ein analoger Befund beim epileptischen Idioten sich den Fällen der senilen und secundären Demenz anreiht. Denn Keraval und Targoula (31) haben bei

secundärer Demenz meist intracorticalen Faserschwund nachweisen können. Dagegen hat Emminghaus (32) in einem Fall von postfebriler Dementia keinen Nervenfaserschwund in der Hirnrinde feststellen können.

Die Befunde von Zacher bezüglich der Vertheilung des Faserschwundes in den verschiedenen Rindenabschnitten stehen nicht im Einklang mit denjenigen von Tuczek. Es scheint ihm zwar auch, „daß die ersten Veränderungen an den zonalen Fasern der Deckschicht auftreten, doch werden auch die tieferen Schichten vielfach sehr bald ergriffen". Man begegnet nach ihm sehr häufig in der Deckschicht noch einer „ziemlichen Anzahl von Nervenfasern, wenn bereits in den tieferen Schichten und innerhalb der weißen Substanz deutliche Verminderung und Veränderung der Fasern constatirt werden kann." In einzelnen Fällen hat er sogar einen stärkeren Schwund in der II. und III. Schicht nachweisen können, als in der Deckschicht. Die weiteren Angaben Tuczek's über das räumliche und zeitliche Fortschreiten des Faserschwundes vom Stirntheil nach den hinteren Hirnpartien sowie das Freibleiben bestimmter Abschnitte von Faserschwund vermochte Zacher nicht zu bestätigen.

Von besonderem Interesse sind diejenigen Beobachtungen von Zacher, welche rasch verlaufende resp. frühzeitig verstorbene Fälle betreffen. Fall I (zehnmonatliche Krankeitsdauer einschließlich der Prodromalsymptome) bot starken Faserschwund im Gyrus rectus in oberflächlichen und tiefen Schichten, oberflächlichen Faserschwund im Gyrus frontalis II, in der Insel und vorderen Centralwindung; auch der Gyrus occipital. I zeigte erhebliche Faserverminderung. Fall X, welcher in wenigen Wochen zum Tode verlief (die Prodromalerscheinungen sind nicht deutlich nachweisbar; doch lassen sich Kopfschmerz, Schwindel und Pupillendifferenz bis auf 9 Monate zurückverfolgen), zeigte starken Faserschwund an zahlreichen Stellen des Stirnhirns in der Deck- und in der zweiten Schicht, die radiären Fasern waren verschmälert. Weniger erheblicher Faserschwund im Gyr. marg. sup., im Gyr. occip. I. Faserschwund in der zweiten Schicht stärker als in der Deckschicht.[1])

An dieser Stelle ist der bedeutungsvolle „frische" Fall von Greppin (34) anzureihen. Krankheitsdauer a) einschließlich der

[1]) Die beiden acut verlaufenen Fälle, welche Zacher neuerdings (78) mitgetheilt hat, sind auf Seite 23 referirt.

prodromalen Erscheinungen: 8—9 Monate, b) seit nachweislichem Beginn der Paralyse: annähernd 5 Monate. Tod an einer intercurrenten Erkrankung nach rascher Steigerung der psychischen Krankheitserscheinungen. Die mikroskopische Untersuchung ließ Faserschwund selbst in der Deckschicht nicht mit Bestimmtheit nachweisen, während Greppin in einem anderen Falle von einjähriger Krankheitsdauer deutlichen Faserschwund gefunden hat. Das Hirngewicht betrug 1379 gr.[1])

Die eigenartige Krankheitsbeobachtung, welche Greppin im letzten Jahre mitgetheilt hat (35), bot degenerative Vorgänge an markhaltigen Nervenfasern dar. Er faßt sie als secundäre Dementia nach Melancholie auf; richtiger würde man dieselbe wohl den senilen Blödsinnsformen zuweisen.

Eingehende Untersuchungen über Faserschwund bringt die Arbeit von Fischl (29). Er betont vor allem, daß schon unter physiologischen Verhältnissen bedeutende Schwankungen in der Anordnung, im Kaliber und in der Menge der Fasern vorhanden sind, und deshalb Vorsicht in der Beurtheilung der Befunde geboten ist. Er findet den Gyrus fornicatus am meisten ergriffen, dann die Insel, den Gyr. rect. und die I. Schläfenwindung. Doch bemerkt er, daß eine Gesetzmäßigkeit in dieser Richtung nicht besteht, daß z. B. auch die Centralwindungen oft stärker als andere ergriffen sind, und daß nicht immer die erste (Deckschicht) den intensivsten Faserschwund darbietet. Da Fischl ausschließlich von pathologisch-anatomischem Standpunkt gearbeitet hat, so bringen seine Untersuchungen keine Aufschlüsse über die Beziehung des Faserschwundes zum Krankheitsverlauf.

Ich erwähne noch der Untersuchungen von Kostiurin (36), welcher an 12 geistig normalen, 65—88 Jahre alten Greisen im Lobus parietalis in der Mehrzahl der Fälle einen nicht unbeträchtlichen Schwund der markhaltigen Nervenfasern gefunden hat. Für die Fälle von Tabo-Paralyse sind die Untersuchungen von Jen-

[1]) Wie meine Erfahrungen an den sog. Frühformen zeigen, ist der Faserschwund nur in geringerem Maaße ausgeprägt als bei den Fällen gallopirender Paralyse (III. Gruppe). Die vorliegende Beobachtung beweißt, daß dieser sogar völlig fehlen kann. Damit ist aber nicht erwiesen, daß kein Ausfall nervöser Gewebsbestandtheile stattgefunden habe. Wie die folgenden Betrachtungen zeigen werden, ist es viel wahrscheinlicher, daß die ersten Anfänge degenerativ-atrophischer Processe sich an den feineren Nervenausbreitungen abspielen. Der Greppin'sche Fall läßt deshalb höchstens den Schluß zu, daß der Krankheitsproceß die markhaltige Nervenfaser noch nicht betroffen hat.

SCHOOL OF MEDICINE
UNIVERSITY OF LEEDS.

drássik (37) sehr bemerkenswerth, da sie darthun, daß bei Tabes ohne psychische Veränderung ein Untergang der tangentialen und radiären Fasern fast ausschließlich in den „unteren und hinteren Rindenpartien (mit Ausschluß des Stirnhirns)“ nachweisbar ist.[1])

Diese Uebersicht belehrt uns, daß in allen neueren Untersuchungen an Paralytikergehirnen (mit Ausnahme des Falles Greppin) ein mehr weniger erheblicher Faserschwund als constanter Befund erhoben worden ist und somit in dieser allgemeineren Fassung die Tuczek'schen Ergebnisse bestätigt wurden. Meine eigenen Untersuchungen[2]) an einer großen Zahl von Paralytikergehirnen, welche Fällen aus den verschiedensten Entwicklungs- resp. Verlaufsstadien bis zu den Schlußbildern zugehörten, können nur zur Bestätigung dieses Satzes dienen. Ich muß aber nochmals im Hinblick auf die früher erörterten technischen Uebelstände ausdrücklich hervorheben, daß ich nur über die markhaltigen Nervenfasern innerhalb der zonalen, der Deckschicht (I. Schicht Tuczek's) und der interradiären Schicht mir ein Urtheil gestatte, indem die Befunde in der II. Schicht (superradiären Schicht) durchaus unsichere sind.

In den uns hier beschäftigenden Fällen fand sich der Faserschwund entsprechend den Erfahrungen von Zacher und Fischl vorzugsweise im Stirntheil, in unregelmäßiger Anordnung, doch sind auch im Parietal- und Schläfentheil Stellen gefunden, die zweifellos Faserschwund darboten. Ich möchte noch hervorheben, daß sich im Paracentrallappen nicht selten erheblicher Faserschwund in einzelnen Schichten gezeigt hat, daß aber nicht immer die Deckschicht in erster Linie befallen war. Speziell in dem Falle Si Tab. No. 17 war ein deutlicher Faserschwund in dieser I. Schicht nicht nachweisbar, dagegen waren die radiären Fasern spärlicher und auch die tangentialen und schrägen Fasern der radiären Schicht deutlich vermindert. In dem Falle Sch. Tab. No. 20 waren die gröberen Tangentialfasern der Deckschicht und das quere Fasernetz der radiären Schicht, wenn auch in mäßigem Grade, in

[1]) Es wird durch diese Ergebnisse, sowie durch die Controluntersuchungen von Zacher zweifellos dargethan, daß der Faserschwund in keiner Weise als eine der Paralyse allein zugehörige Krankheitserscheinung gedeutet werden kann.

[2]) Die Herren DDr. Prof. Ziehen, Teuscher, Warda, Schaefer, Bennecke und Vogt haben mir im Laufe der letzten Jahre bei den mikroskopischen Arbeiten viele Hülfe geleistet, wofür ich Ihnen auch an dieser Stelle meinen Dank sage.

gleicher Weise verringert. Im Falle H. Tab. No. 10 fand sich mäßiger Faserschwund nur in der Deckschicht. Im Falle D (Tab. Nr. 8) konnte ein hochgradiger Faserschwund im ganzen Stirnhirn (I. und III. Schicht von Tuczek) festgestellt werden, während die vordere Zentralwindung nur noch geringeren Faserschwund der I. Schicht aufwies.

Bezüglich der Centralwindungen einschließlich des Paracentralläppchens ist die Thatsache bemerkenswerth, daß hier an sich wohl eine größere Zahl gröberer Nervenfasern normaliter vorhanden sind, so daß ein geringerer Faserschwund gerade in diesen Partien leichter übersehen werden kann. Die feinen, mehr netzförmig angeordneten, kurzen Fasern der Deckschicht erhalten sich immer länger als die gröberen tangentialen Fasern. In Uebereinstimmung mit den genannten beiden Autoren habe auch ich feststellen können, daß innerhalb eines relativ kleinen Rindenbezirkes, der eine Schnittserie von etwa 40 Schnitten umfaßt, der Faserschwund durchaus nicht in allen Präparaten gleich gefunden wird, ja daß sogar innerhalb des einen Schnittes, besonders in diesen frischen Fällen der Faserschwund einen mehr inselförmigen, fleckartigen Typus hat. Es war mir dies namentlich in den Fällen Sch. Tab. No. 20 und H. Tab. No. 10 auffallend. Beides waren Fälle der I. Gruppe.

Das genauere Studium des mikroskopischen Verhaltens der noch vorhandenen Nervenfasern ergab Befunde, die besonders im Hinblick auf die wichtige Frage, ob mittelst dieser Markscheidenfärbung auch die Anfänge der degenerativen Vorgänge festgestellt werden können, hier zu registriren sind. Es ist von verschiedenen Seiten u. A. von Zacher und Fischl darauf hingewiesen worden, daß schon vor dem definitiven Untergang resp. Ausfall der Nervenfasern bestimmte mikroskopische Veränderungen an einzelnen Fasern vorhanden sind, welche als Zeichen des beginnenden Krankheitsprocesses gedeutet werden können. Zacher (30) äußert sich folgendermaßen: Die Fasern stärkeren Kalibers sind unvollkommen gefärbt und lassen zahlreichere vielfach unregelmäßige Knötchen und stärkere Varicositäten erkennen. Sie zeigen vielfach ein leicht brüchiges Aussehen. An feineren Fasern sind an gut gelungenen Friedmann'schen Präparaten normale Axencylinder noch deutlich zu erkennen; das Nervenmark hat sich vielfach zu Knötchen zusammengezogen, so daß der Axencylinder streckenweise fast vom Mark befreit erscheint. Die Faser erhält dadurch ein rosenkranzähnliches Aussehen. „Schließlich werden die Fasern noch feiner,

die Knötchen rücken oft noch näher zusammen, dabei nimmt die Faser zumeist einen unregelmäßigen gekrümmten gewundenen Verlauf an, läßt sich nur noch auf kurze Strecken verfolgen und verschwindet schließlich vollkommen.“ Diese Bilder hat er an Fasern der Deckschicht, aber auch in tieferen Schichten gefunden. Die Radiärfasern boten dagegen andere Erscheinungen: sie werden nur feiner, die Bündel selbst dünner, „wobei allerdings die Fasern manchmal auch Quellungen und Anschwellungen aufweisen.“ Das Mark zeigt an diesen Nervenfasern eine veränderte Färbung, indem sie bei der Exner'schen Methode dunkel bis hellbräunlich, bei der Friedmann'schen statt schön blau nur blaßlila gefärbt werden, „wobei oft nur eine Randfärbung der Fasern eintritt“. Bei gut gelungenen Präparaten der letzteren Methode, die mit saurem Hämatoxylin hergestellt waren, hatte an einzelnen Radiärfasern, wie es Zacher schien, das Nervenmark überhaupt keine Färbung angenommen, „da man anscheinend nackte Axencylinder gegen die Rinde hin verfolgen konnte.“ Schließlich erwähnt er: „Unregelmäßige Quellungen und Varicositäten, wobei das Nervenmark an Friedmann'schen Präparaten stellenweise anstatt einer blauen, eine schmutzig bräunliche Färbung angenommen hat und ein krümliches Aussehen darbietet. Dabei zeigen die Fasern oft rissige, wie angefressene Contouren, indem die unregelmäßig gequollenen Fasern nur eine Randfärbung haben, die hier und da unterbrochen ist.“

Ich habe diese Darstellung von Zacher über die feineren Verhältnisse der degenerirenden Nervenfasern hier ausführlicher wiedergegeben, da sie meines Wissens die einzige eingehendere Schilderung dieser Vorgänge enthält. Bei den Frühformen im engeren Sinne habe ich auf die Erforschung dieser Fragen hauptsächlich mein Augenmerk gerichtet, da es mir besonders hier, wo entzündliche Veränderungen fast völlig fehlen, darauf ankam, dem Wesen des Krankheitsprocesses näher zu kommen. Außerdem bieten diese Fälle ein günstigeres Feld dar, da bei den geringfügigeren Veränderungen der sog. Grund- und Stützsubstanz die Nervenfaser sich besonders scharf und klar von der Umgebung abhebt. An Präparaten, welche bei schwachen Vergrößerungen einen geringen Faserschwund in der Deck- und radiären Schicht aufwiesen, fanden sich bei starken Vergrößerungen (Zeiß'sche Oelimmersion, apochromat Linse, 4 mm Apertur Compensationsocular 6) eine größere Zahl auffallend geblähter, gequollener, stellenweise ausgebuchteter gröberer Fasern, welche nur eine lichte blaßblaue Färbung (bei

der Pal'schen Methode) hatten. Dunkelblau gefärbte Myelinstreifen fanden sich ausschließlich am Rande der Faser, während im Uebrigen dieselbe ungefärbt geblieben war. Dieser schmale Myelinsaum war entweder auf längere Strecken hin ununterbrochen aber mit kleinen zackigen und buckelförmigen Erhebungen, die dem Innern der Faser zugekehrt waren, ausgestattet, oder er war vielfach durchbrochen von kleinen hellen Lücken und repräsentirte demgemäß eine kettenförmig aneinander gereihte Gruppe kleiner blaugefärbter Stäbchen, die sehr häufig zackige und knotige Anschwellungen hatten (vergl. Fig. 5a). An anderen Fasern zeigte sich aber noch ein zweiter dunkelblaugefärbter schmaler Streifen nahe der Mitte der Faser, welcher ähnlich wie der Randstreifen mit knotigen Auftreibungen und körnigen Anlagerungen besetzt war. Ein drittes besonders in der interradiären Schicht an den quer und schräg verlaufenden Fasern zu beobachtendes Bild bietet die Fig. 5c dar. Hier findet sich an den gröberen Nervenfasern, die stellenweise ein gequollenes, unregelmäßig begrenztes Aussehen, also stärkere Varicositäten, besitzen, die dunkler und heller blaugefärbte Markmasse nur noch in den Zwischenstücken zwischen den gequollenen Stellen und füllt hier die ganze Breite der Faser aus. Die aufgeblähten Stellen sind völlig ungefärbt und lassen im Centrum der Faser deutlich den graublau gefärbten Axencylinder als gradlinigen, bandartigen Streifen erkennen. Die feineren, schmalen Nervenfasern zeigen ebenfalls sehr oft ein blaßblaues Aussehen durch unvollkommene Färbung und unregelmäßige körnige, knötchenartige Einlagerungen. Gleiche Bilder bot der Fall Bi No. 9 der Tabelle dar, der im Uebrigen in der radiären Schicht eine meßbare Verringerung der Zahl der Tangential-Fasern nicht aufwies. Die Radiärfasern erschienen verschmälert und spärlicher. Nur dicht über der Markleiste war ein mäßiger Schwund der Tangentialfasern mit Sicherheit vorhanden. In der Deckschicht auf der Kuppe der Windung (Paracentrallappen) starker Schwund der Tangentialfasern. In den höher gelegenen Theilen (Schicht der großen Pyramidenganglienzellen) der interradiären Tangentialfaserschicht sind zahlreiche varicöse Fasern vorhanden, welche stellenweise blaß, stellenweise dunkelblau gefärbt sind und in der beschriebenen Art den Axencylinder auf kleinere und größere Strecken hin erkennen lassen. Die nicht gequollenen Stellen sind 1 μ breit, die gequollenen bis zu $2^1/_2$ μ. Der Axencylinder hat eine Breite von ungefähr $^1/_3$ μ. In dem Falle Si No. 17 der Tabelle, welcher

einen stärkeren Schwund der interradiären Fasern darbot, zeigte sich an zahlreichen größeren Fasern die folgende Veränderung: In der unregelmäßig varicös gestalteten Faser, welche streckenweise nur ganz blaßblaugefärbt war, und in der oben beschriebenen Art einen tiefer blaugefärbten, durchbrochenen Randstreifen hatte, trat in der Mitte ein schmutzig brauner, breiterer (mindestens dreimal so breit als der vorstehend geschilderte) Axencylinderfaden deutlich hervor.

Eine Erklärung dieser Befunde wird man noch nicht endgültig geben können. Es sind zwei Möglichkeiten vorhanden: Entweder handelt es sich um eine Veränderung, welche sowohl den Axencylinder wie die Markscheide betrifft, oder wir haben es nur mit einer eigenthümlichen Modification der Markdegeneration zu thun. Im ersteren Falle wird der breite, rostbraune Streif im Innern der Faser ein gequollener und in seinem tinctoriellen Verhalten veränderter Axencylinder sein, welcher von der in oben geschilderter Weise degenerativ-veränderten Markscheide umhüllt ist. Im letzteren Falle ist dieser centrale gequollene braune Streifen selbst nur verändertes Mark, welches den Axenfaden umgiebt. Die Faser B in unserer Figur 5 spricht aber für die erstere Auffassung.

Zum Theil stehen diese Befunde mit denjenigen von Zacher im Einklang. Die Abweichungen gehen im Einzelnen aus der Beschreibung selbst hervor. Nur möchte ich bemerken, daß ich nackte Axencylinder außerhalb der Markscheide nicht gesehen habe. In gleicher Weise wie Zacher habe ich die geschilderten Veränderungen nur an tangentialen, nicht an radiären Fasern beobachtet. Ein bestimmtes Urtheil über das weitere Schicksal dieser erkrankten Fasern bis zu ihrem völligen Untergang habe ich mir nicht bilden können. Ein Punkt bedarf noch der Erörterung. Zacher glaubt, daß die rostbraune, gequollene Faser nicht allein durch einen pathologischen Vorgang entstanden sei, welche mit dem Processe des Faserschwundes in Zusammenhang steht, sondern daß stärkere Ernährungsstörungen des Gehirns aus anderen Ursachen (atheromatöse Gefäßveränderungen, stärkere oedematöse Durchtränkung des Gehirns) hier mitgewirkt haben. Er fand diese Veränderungen bei Fällen von Paralyse und Epilepsie mit auffallend blasser, feuchter und weicher Hirnsubstanz sowie in einem Falle von Verrücktheit, bei dem ein Herzleiden vorlag. In unserem Falle bestand starke schwielige Verdickung der Intima der Aorta, die Aortenklappen waren schwielig verdickt, die rechte und linke Klappe bis zum Nodulus verwachsen. Die Arterien der Hirnbasis

hatten nur einzelne Trübungen der Adventitia. Es bestand starker äußerer und innerer Hydrocephalus, das Gehirn selbst war blaß, mittelfest. Die Rindengefäße zeigten mikroskopisch die später genauer zu schildernden Veränderungen in ausgeprägtem Maaße, allgemeine Wandverdickung, Kernwucherungen in der Adventitia, streckenweise hyaline Entartung kleiner Gefäße und massige Kernanhäufungen. Es steht hiermit dieser Befund wohl im Einklang mit den angeführten Betrachtungen dieses Autors.

Die Frage, ob es sich bei der Rostbraunfärbung der Nervenfaser um cadaveröse Vorgänge handeln könnte, ist von Zacher wenigstens aufgeworfen worden. Ich selbst neige der Ansicht zu, daß wir es hier mit secundären, vielleicht postmortalen Quellungs- und Schrumpfungsvorgängen innerhalb der Nervenfaser zu thun haben.

Damit gelangen wir zu der schwierigsten Frage, inwieweit wir überhaupt berechtigt sind, die geschilderten Veränderungen an den Nervenfasern als pathologische, mit dem Faserschwund direkt zusammenhängende Vorgänge aufzufassen. Darüber werden uns nur ausgedehntere Controluntersuchungen an Gehirnen, die keinen Faserschwund darbieten, aufklären.

Einen Beitrag in dieser Richtung giebt das Studium von Rindenpräparaten, welche dem Hinterhauptslappen eines Enthaupteten entstammen:

Das Gehirn des 45jährigen Mannes war etwa $^3/_4$ Stunden nach der Hinrichtung in Müller'sche Lösung gebracht worden; die Nachhärtung erfolgte in 96procentigem Alcohol. Die Markscheidenfärbung der Rindenfasern geschah nach der Pal'schen Methode. In einer Serie von Schnitten des Hinterhauptlappens konnten in großer Anzahl Rindenpräparate gefunden werden, in denen fast vollständig analoge Bilder, wie sie in der Figur 5 wiedergegeben sind, vorhanden waren. Es fand sich dieselbe gequollene, stellenweise varicös ausgebuchtete Beschaffenheit der Markscheide. In den Randpartien dieser Varicositäten fand sich tief blauschwarz gefärbtes, verdichtetes Mark als streifenförmige Anlagerung. In der Mitte der Nervenfaser war ein breiter mehrfach gewellter und gebogener blauschwarzer Faden gelagert, welcher ungefähr die Hälfte der ganzen Nervenfasern einnahm und zu beiden Seiten von blaßblau gefärbten oder völlig lichten Streifen umgeben war. Im Bereich der gequollenen Stellen waren diese schwach gefärbten Abschnitte der Markscheide beträchtlich verbreitert, so daß hier das axiale dunkle Band am schärfsten hervortrat. Diese Bilder finden

sich besonders an den stärksten horizontalen Nervenfasern der inter- und superradiären Schicht. Auch die Fasern mittleren Kalibers zeigen die gleichen varicösen Auftreibungen und einen hellen blaugefärbten Axenfaden. Letzterer ist gelegentlich im Bereich der ausgebuchteten Stellen mit knotigen und höckerigen Auftreibungen besetzt. Die verdichtete schmale tiefblaue Randzone ist hier nicht immer auffindbar. Es sind auch Bilder vorhanden, in denen in den varicösen Anschwellungen sich kein central gelegener gefärbter Kern auffinden läßt. Hier sind aber fast parallel und in geringem Abstande von der verdichteten Randzone schmale dunkelgefärbte Linien erkennbar, welche der im Uebrigen fast ungefärbt bleibenden Markscheide ein doppeltcontourirtes Aussehen geben.

Eine intensivere, schmutzig-rostbraune Verfärbung des verbreiterten Axenfadens konnte ich hier nicht nachweisen; wohl aber besitzen einzelne Fasern — was besonders auf Querschnittsbildern erkennbar ist — eine matt rothbraune Färbung.

Auf Grund dieser Befunde werden wir davon Abstand nehmen müssen, irgend eine der geschilderten Veränderungen der markhaltigen Nervenfasern als ein pathologisches, mit dem paralytischen Krankheitsprozeß zusammenhängendes Vorkommniss aufzufassen. Vielmehr ist man zu der Annahme genöthigt, daß sehr leicht — sei es als postmortale Gerinnung, oder unter der Einwirkung der Härtungsflüssigkeit — die myelinhaltigen und myelinfreien Bestandtheile des Nervenmarks eine Scheidung erfahren, und die ersteren sich theils dem Axencylinder, theils dem Rande der Nervenfasern anlagern. Die ersteren werden durch die Hämatoxylinmetallbeize blau gefärbt, während die letzteren ungefärbt bleiben. Die rostbraune Färbung entspricht wahrscheinlich einer eigenartig modifizirten Gerinnung und Quellung des myelinfreien Antheils der Markscheide, indem auch hier ein blau gefärbter Myelinrand die Faser umgiebt.

Bekanntlich hat sich eine lebhafte Discussion darüber erhoben, welche Bedeutung dem Faserschwunde beim paralytischen Krankheitsproceß zuzumessen sei. Aus meinen Untersuchungen geht hervor, daß schon in den Frühformen ein, wenn auch nur mäßiger Faserschwund sich vorfindet zu einer Zeit, in welcher wesentliche entzündliche Veränderungen in der Hirnrinde noch nicht vorhanden sind. Diese Thatsache berechtigt zu dem Schluß, daß der Faserschwund den entzündlichen

Veränderungen voraufgeht, also nicht durch diese letzteren bedingt sein kann. Man wird ihn also den primären degenerativ-atrophischen Veränderungen zurechnen müssen, welche den Beginn des Leidens kennzeichnen. Doch ist es keineswegs ausgeschlossen, daß bei längerem Bestande des Leidens sowie auch bei stürmischem Verlaufe der Krankheit der Faserschwund durch andere anatomische Veränderungen, welche die Ernährung der Rinde wesentlich beeinträchtigen, beschleunigt und verstärkt wird. Wieweit in frischen, acut verlaufenden Fällen solche pathologischen Processe mitwirken, wird in den folgenden Abschnitten besprochen werden.

Für unsere frischen Fälle (die Frühformen im engeren Sinne) werden aber schon hier, bei Erörterung des Antheils der Nervenfasern an den ersten Krankheitsvorgängen, Bedenken geäußert werden müssen, ob denn mit diesem relativ geringfügigen Ausfall von leitender Nervensubstanz die thatsächlichen Krankheitsvorgänge welche sich im Bereich der Nervenfasern abspielen, erschöpft sind, Seit den Untersuchungen von Golgi, Ramôn i Cajal, Kölliker u. A.[1]) ist uns ein unendlicher Reichthum von feinsten Nervenfasern innerhalb der grauen Substanz aufgedeckt worden, welche entsprechend diesen neueren Forschungen sich zusammensetzen aus Axencylinderfortsätzen und ihren „Collateralen", aus zerfaserten Axencylinderfortsätzen und endlich aus den „Endbäumchen" centripetal leitender, in der Rinde sich auflösender Nervenfasern. Der Reichthum dieses Faserfilzes wird durch die vorstehend genauer erörterten Untersuchungen der markhaltigen Nervenfasern nicht zur Darstellung gebracht. Wenn wir die prachtvollen Bilder, welche Ramôn i Cajal in seiner bekannten Arbeit über die Struktur der Großhirnrinde (40) gezeichnet hat, mit unseren Faserpräparaten vergleichen und wenn wir berücksichtigen, daß dort nur einzelne Zellen mit ihrer Faserausbreitung durch die Silbermethode zur Darstellung gelangt sind, so wird uns die Dürftigkeit unserer Methoden sofort klar. Die Ausbreitung der Protoplasmafortsätze (Dendriten) lasse ich ganz unberücksichtigt, da über deren nervöse Natur bekanntlich noch Zweifel bestehen. Wenn diese Ergebnisse der Golgi'schen Methode mit unseren Markfärbungen verglichen werden sollen, so wird zuerst die Frage sich ergeben, wie weit die Markscheiden-

[1]) Auf genauere Litteraturangaben über diese anatomischen Arbeiten verzichte ich. Ich darf wohl in dieser Beziehung auf die erschöpfenden Darstellungen von Edinger (38) und Waldeyer (39) verweisen.

umhüllung die marklosen Nervenbestandtheile im Centralnervensystem auf ihrem Wege zum Axencylinderfortsatz der Rinden-Ganglienzellen begleitet. Sahli (41) hat mittelst seiner Doppelfärbung der centralen Nervenfaser noch bei den feinsten Fasern des „Gerlach'schen Netzes" eine Markscheide nachweisen können. Aus der kurzen Mittheilung von Berkley (44) geht hervor, daß er die Collateralfasern und sogar die „Endbäumchen" mit Mark umkleidet gefunden hat; die Axencylinder ragten nach diesem Autor fein gespitzt am Ende der Faser hervor. Flechsig (42) gelang es mittelst der combinirten Rothholz-Sublimatfärbung, sowohl den „nervösen (markhaltigen) Faserfilz" in höchst vollständiger Weise, als auch die Ganglienzellen mit ihren (marklosen) Ausläufern darzustellen. An den Rinden-Ganglienzellen (in der Rinde der Centralwindungen und in der Umgebung der Fissura calcarina) konnte er feststellen, daß sich der Axencylinderfortsatz Tförmig theilt, indem er sich vom Zellursprung aus continuirlich verschmächtigt und an der dünnsten Stelle („Hals") in zwei feine, marklose, weiterhin sich mit Mark umhüllende Fasern spaltet, oder indem sich zwischen „Hals" und Theilungsstelle eine cylindrische bezw. spindelförmige Anschwellung („Schaltstück") einfügt. Im Occipitallappen fand sich, daß der Axencylinder an seinem Halse mit drei feinen Fäserchen resp. Schaltstücken zusammenhängt, die ihrerseits sich wieder T- oder büschelförmig theilen. Auf diese Weise tritt ein Axencylinderfortsatz mit acht oder vielleicht noch mehr markhaltigen Fasern in Verbindung. Die Axencylinderfortsätze in den Centralwindungen zeigten derartige Theilungen nicht. Flechsig läßt die Frage offen, ob hier die Theilung sich erst in größerer Entfernung von der Zelle vollzieht. Eine Auflösung des Axencylinders in feinste marklose Fäserchen konnte er mit Sicherheit nicht beobachten.

„Die meisten feinen Verzweigungen des Axencylinderfortsatzes umhüllen sich mit Mark und verknüpfen somit Ganglienzellen und markhaltigen Faserfilz." Die oberflächlichen markhaltigen Horizontalfasern (Tangentialfasern der Deckschicht) sowie diejenigen der tieferen Schichten gehen aus Axencylinderfortsätzen hervor, „indem sie rechtwinklig von den senkrecht zur Oberfläche verlaufenden Gebilden dieser Art entspringen." Ramôn y Cajal (40) giebt in der erwähnten Arbeit eine besonders genaue Darstellung der außerordentlich langgestreckten und mit verzweigten Collateralen versehenen horizontal verlaufenden Axencylinderfortsätze in der ersten („zellarmen") Rindenschicht. Dieselben entspringen zum Theil von

eigenartigen dieser Rindenschicht ausschließlich zugehörigen „fusiformen“ Ganglienzellen, welche horizontal gelagert sind und zwei mächtige von vorn nach hinten gerichtete protoplasmatische Ausläufer besitzen. Diese letzteren scheinen nach einem fast gradlinigen Verlauf, indem sie im stumpfen Winkel umbiegen und sich bis nahe an die Oberfläche des Gehirns erstrecken, frei zu endigen. Sie senden während ihres horizontalen Verlaufes protoplasmatische Aeste ab, welche ebenfalls in dem obersten Abschnitt der zellarmen Schicht zu endigen scheinen. Das Merkwürdige besteht nun darin, daß diese Ganglienzellen zwei, bisweilen sogar drei Axencylinderfortsätze haben, welche in großer Entfernung vom Zellkörper von den protoplasmatischen Zweigen entspringen. Diese Axencylinder durchlaufen in horizontaler Richtung die molekulare Schicht in beträchtlicher Ausdehnung und geben eine große Zahl von Collateralen ab, welche der Oberfläche des Gehirnes zustreben und mittelst varicöser Zweigchen zu endigen scheinen. Diese Verästelungen, welche wahrscheinlich ebenfalls frei endigen, bleiben immer im Bereich dieser ersten Schicht und kompliziren außerordentlich die Structur derselben. Noch verwickelter wird die Sache dadurch, daß von den protoplasmatischen Ausläufern und ihren Zweigen noch „überzählige“ Axencylinderfortsätze abgehen, welche eine aufsteigende Richtung verfolgen.

Die „fusiformen“ Zellen der zellarmen Schicht sind nicht sehr zahlreich, doch ist bei der Schwierigkeit gerade diese äußere Rindenschicht beim Golgi'schen Verfahren einer unzweideutigen Silberimprägnation zu unterziehen, ein definitives Urtheil über die Häufigkeit dieser Zellen nicht zu geben. Außerdem finden sich hier polygonale und trianguläre Zellen mit reichverzweigten Axencylindern. Die letzteren sind wiederum dadurch ausgezeichnet, daß sie je 2, 3, 4 und mehr Axencylinderfortsätze aufweisen, welche immer von Protoplasmaausläufern ausgehen und im Allgemeinen einen von vorn nach hinten gerichteten Verlauf besitzen. Zuerst aber nach ihrem Ursprung haben sie einen gegen die Hirnoberfläche gerichteten Verlauf, verzweigen sich dann in den oberen Theilen der zellarmen Schicht in horizontaler Richtung. Einige dieser feinsten Verzweigungen scheinen mit kurzen und knotigen Aestchen frei zu endigen. Auf die weitere Anführung dieser höchst interessanten Entdeckungen, welche uns ganz neue Gesichtspunkte eröffnen, muß ich verzichten, um nicht zu sehr von unserer Aufgabe abzuschweifen. Ich will nur noch hinzufügen, daß Ramôn y Cajal

diese Nervenelemente der zellarmen Schicht als „Assoziationszellen“ bezeichnet hat. Er schreibt ihnen die Aufgabe zu, die letzten Ausläufer der aus tieferen Rindenschichten stammenden Axencylinder und Protoplasmafortsätze, welche in dieser oberen Rindenschicht endigen, mit einander in Verbindung zu setzen. Er selbst betont, daß mittelst der Weigert-Pal'schen Färbung nur der geringste Theil der Nervenfasern der 1. Schicht (Deckschicht) enthüllt wird, da die Mehrzahl derselben marklos sind.

Diese Angaben sind nicht in Einklang zu bringen mit den vorstehend erwähnten Untersuchungsergebnissen von Sahli und Flechsig, und ist wohl anzunehmen, daß diese Differenzen z. Th. auf Rechnung der Eigenheiten der Golgi'schen Methode an sich, welche ausschließlich die marklosen Theile der Nervenfaser zur Darstellung bringt, zu setzen, zum Theil dem Umstand zuzuschreiben sind, daß bei den Untersuchungen von Ramôn y Cajal vorzugsweise ganz junge, wenige Tage alte Thiere (Mäuse, Ratten u. s. w.) zu Untersuchungsobjekten dienten, und hier die Markscheidenentwicklung nur unvollständig war. Doch muß darauf hingewiesen werden, daß nach den Untersuchungen von Gad und Heymans (43) die Ausdrücke „markhaltig“ und „marklos“ ein wesentliches Unterscheidungsmerkmal der Nervenfasern nicht sind, indem wenigstens für den Sympathicus das Vorhandensein protoplasmatischer, myelinfreier Markscheiden nachgewiesen ist, ebenso für die Nervenfasern des Olfactorius. Ob für die myelinfreien Nervenfasern des Olfactarius Markscheiden vorhanden sind, konnten die Verfasser nicht entscheiden. Es sind demgemäß Nervenfasern mit myelinhaltiger Markscheide, mit oder ohne Schwan'sche Scheide; Nervenfasern mit myelinfreier Markscheide, ohne Schwan'sche Scheide und freie Axencylinder zu unterscheiden. Mit diesen Thatsachen wird man auch häufig bei der Untersuchung des Centralnervensystems zu rechnen haben. Auch ist durchaus noch nicht erwiesen, daß die Markscheidenfärbung von Sahli eine der Osmiumfärbung identische Reaktion für die Myelinbestandtheile der Markscheide darstellt. Eher ist anzunehmen, daß die „erytrophile“ Substanz Weigert's chemisch dem Myelin entspricht, während die „cyanophile“ Substanz Sahli's mit den myelinfreien Bestandtheilen der Markscheide identisch wäre. Ob die Flechsig'sche Rothholzfärbung thatsächlich myelinhaltige Umscheidungen des Axencylinders zur Darstellung bringt, ist auch noch nicht entschieden. Es tauchen hier eine ganze Reihe noch ungelöster Fragen

auf, die uns vorerst aber nur das Eine lehren, daß in dem Faserfilz der Rinde eine bedeutend größere Anzahl nervöser Bestandtheile enthalten sind, als uns die Markscheidenfärbung nachweisen läßt. Es darf deshalb die eingangs dieser Erörterungen erhobene Frage dahin beantwortet werden, daß wir keineswegs berechtigt sind, aus den durch die Färbung der myelinhaltigen Markscheidenantheile gewonnenen Ergebnissen einen bestimmten Schluß über das Maaß des Faserschwundes zu ziehen; vielmehr ist es wahrscheinlich, daß schon in den Frühformen der Paralyse mehr leitende Substanz zu Grunde gegangen ist, als wir mittelst dieser Methoden entdecken können. Acceptirt man die Anschauung von Ramôn y Cajal, daß den protoplasmatischen Ausläufern der Nervenzellen eine Hauptrolle bei der Vermittelung der Nerventhätigkeit zwischen den Nervenelementen zukommt, so wird man überhaupt der Markscheidenfärbung bei der Beurtheilung der Frage, wieviel leitende Substanz zu Grunde gegangen ist, nicht zumessen können. Denn weder die gröberen, noch die feineren Verzweigungen dieser Ausläufer werden durch diese Methode kenntlich gemacht. Was also die intercelluläre fasrige Substanz an nervösen Bestandtheilen birgt und wieviel davon zu Grunde gegangen ist, sobald die Paralyse erkennbar geworden ist, ist noch in völliges Dunkel gehüllt.

Daß gerade die (superradiäre) Schicht der kleinen Pyramidenganglienzellen, in welcher ein reiches Netz von Axencylindercollateralen bei der Ramôn y Cajal'schen Methode ersichtlich ist, bei unseren pathologischen Objekten ganz ungenügend mittelst der Markscheidenfärbung aufgeklärt wird, habe ich schon früher hervorgehoben.

Wenn ich diese ungelösten Probleme der feineren Anatomie des Nervensystems hier vorgeführt habe, so geschah es um zu beweisen, daß wir noch in den ersten Anfängen der Erkenntniß stecken. Wir sind deshalb gezwungen beim Mangel positiver Beweismittel aus anderen Untersuchungsergebnissen, die in dem Abschnitt der Stütz- und Grundsubstanz behandelt werden sollen, uns einen freilich auch ungenügenden Aufschluß über den Untergang von functionstragendem Gewebe zu verschaffen.

2. Veränderungen der Nervenzellen.

Ueber pathologische Vorgänge an der Nervenzelle liegt schon seit längerer Zeit eine größere Zahl von Beobachtungen vor.[1]) Im

[1]) Vergl. über die Literatur bis zum Jahre 1880 Mendel (5).

SCHOOL OF MEDICINE
UNIVERSITY OF LEEDS.

Anfang der achtziger Jahre haben Mendel (46) und ich (45) zu gleicher Zeit uns mit dem Studium dieser Veränderungen eingehender beschäftigt. Der Ausgangspunkt meiner Untersuchungen waren Befunde, welche ich an dem Falle Sch No. 20 d. Tab. erheben konnte, und die mir über die Veränderungen des Kerns und des Kernkörperchens an den großen Riesenpyramidenzellen des Paracentrallappens Aufschlüsse gewährten. Ich habe diese Untersuchungen späterhin auch auf die großen Ganglienzellen der anderen Rindenabschnitte ausgedehnt (47). Eine ausführliche Publikation unterließ ich damals, weil zu gleicher Zeit durch die Untersuchungen von Nissl (48) gewichtige Einwände gegen diese Befunde erhoben wurden. Er bestritt die Zulässigkeit, an Präparaten, welche mit Chromsalzen gehärtet sind, Zellstudien zu machen, indem bei dieser Härtungsmethode nur Kunstprodukte erzielt würden, welche einen Aufschluß über die intra vitam stattgehabten pathologischen Veränderungen nicht gewähren. Es erwuchs mir demgemäß die Aufgabe, mittelst der Nissl'schen Methode, welche von diesem Forscher im Laufe der letzten Jahre noch vervollkommnet worden ist, ausgedehntere Controluntersuchungen anzustellen.

Nissl betont vor Allem, daß für Nervenzellenstudien die Alcoholhärtung die beste sei; wenigstens um den Zellleib und die Fortsätze am reinsten und schärfsten darzustellen. Für Kernstudien ist nach seiner eigenen Angabe die Alcoholhärtung weniger geeignet, indem die Kerne der Nervenzellen bei dieser Härtung schlecht fixirt werden. Die ursprüngliche Färbung Nissl's mit Magentaroth ist von ihm selbst zu Gunsten einer Methylenblaufärbung verlassen worden, welche bei ganz bestimmtem Färbungsverfahren nach Nissl ein „überaus feines Reagens" für die Nervenzellen darbietet. Für die Färbung der rundlichen, kernartigen Elemente im Centralorgan ist aber die früher beschriebene Magentarothfärbung immer noch beizubehalten. Der neuen wie der älteren Methode haftet der Fehler an, daß die Präparate nicht für längere Zeit die Färbung unverändert bewahren.

Es erwächst uns also auch hier zuerst die Aufgabe, die an den Rindenzellen erhobenen Befunde durch eine genaue Besprechung der Härtungs- und Untersuchungsmethoden kritisch zu beleuchten. Es liegen nun eine große Reihe von Untersuchungen vor, welche die Frage der arteficiellen, cadaverösen und pathologischen Veränderungen an den Vorderhornzellen des Rückenmarks, an den Spinalganglienzellen sowie an solchen des Gehirns zum Gegenstand

haben. Es sind hier außer den im vorigen Abschnitt citirten Arbeiten von Fr. Schultze und seinen Schülern (20) und Schulz (21) noch besonders zu nennen Obersteiner (52), eine Reihe russischer Autoren, Flesch (53) und in neuester Zeit Wollenberg (54)[1]).

Es handelt sich vor Allem um die Entscheidung, inwieweit starke Pigmentirung, fettig pigmentöse Degenerationen, Trübungen, Sclerosirungen, Schrumpfungen, Zerfall und Vacuolisirung der Zellen als pathologische Veränderungen aufzufassen sind. Für die Pigmentanhäufung in diesen Nervenzellen ist wohl als unbestritten anerkannt, daß stärkere Pigmentirungen bei älteren Personen normaliter vorkommen, daß aber im jugendlichen Alter ein solcher Befund auf pathologische Vorgänge schließen läßt. Die fettig-pigmentöse Degeneration des Zellleibes läßt sich mit Sicherheit nur an Osmiumpräparaten feststellen, weder Alcohol- noch Chromsäurepräparate sind hier entscheidend. Die sog. trübe Schwellung des Zellprotoplasmas ist häufig und fast übereinstimmend als pathologischer Befund festgestellt worden, wenn auch besonders durch die Untersuchungen von Trzebinski (20) nachgewiesen worden ist, daß alle Ganglienzellen unter dem Einfluß von Härtungsflüssigkeiten Veränderungen erfahren, welche diesen pathologischen Befunden außerordentlich nahe kommen. Wie aber Wollenberg (54) für die Spinalganglienzellen gezeigt hat, unterscheiden sich die Trübungen des Zellprotoplasmas, welche durch Müller'sche Flüssigkeit hervorgerufen sind, doch von denjenigen, die pathologischen Veränderungen entsprechen, indem die ersteren ein wesentlich klareres, schärfer differenzirtes Bild darbieten. Der Alcohol bewirkt immer Schrumpfungen des Zellkörpers, aber auch die Müller'sche Flüssigkeit und die Osmiumsäure bedingen die gleichen künstlichen Veränderungen. Es ist aber immer zu berücksichtigen, daß pathologisch veränderte Zellen diesem Einfluß der Härtung in stärkerem Maaße ausgesetzt sind. Ist also die Trübung und Schrumpfung und der Zerfall der Zelle bei Härtung in Müller'scher Flüssigkeit bedeutend stärker ausgeprägt als an Präparaten des normalen Nervensystems, so ist auch nach der Mehrzahl dieser Forscher anzunehmen, daß dieser Befund krankhaften Veränderungen entspricht. Die größte Vorsicht ist bei Präparaten aus Müller'scher Flüssigkeit bezüglich der hyalinen, sclerotischen Veränderung geboten, da nach den genannten Untersuchungen von Trzebinski

[1]) Diese letztere Arbeit enthält eine ausführliche Discussion dieser Frage nebst vollständigem Literaturbericht.

gerade derartige Veränderungen durch die Härtungsflüssigkeit bei der normalen Vorderhornzelle bewirkt werden. Die weitgehendsten Differenzen bestehen über die Bedeutung der Vacuolisirung. Die neuesten Untersuchungen von Nerlich (55) machen es durchaus wahrscheinlich, daß eine in Vacuolenbildung auslaufende Degeneration der Ganglienzellen ein pathologischer Befund ist. Wollenberg giebt die Erklärung für die widerstreitenden Urtheile, indem er auf die verschiedene Beschaffenheit der vacuolisirten Zellen aufmerksam macht. Die echten oder „Degenerationsvacuolen“ finden sich in „aufgeblähten“ Zellen, während die Pseudo- oder Schrumpfungsvacuolen in künstlich geschrumpften und in ihrer Gestalt hochgradig veränderten Zellen gelegen sind.

Sehr beachtenswerth sind die kritischen Erörterungen von Emminghaus (32), welche er an die früher erwähnte Beobachtung über postfebrile Demenz anknüpft. Er betont, daß der Alcohol die Fette des Zellprotoplasmas auflöst und die Chromsäuresalze „Eiweißkörper extrahiren“. Die albuminöse Trübung des Zellleibes mit Schwellung der Zelle und die fettige Degeneration läßt er als pathologische Befunde gelten, welche aber durch die Vorgänge bei der Härtung in höherem Maaße als normal zu Schrumpfungsvorgängen in der Zelle führten. Alle als „Sclerose“ der Ganglienzelle beschriebenen Veränderungen führt er auf Schrumpfungszustände parenchymatös getrübter und geschwollener Zellen zurück. Die trübe Schwellung hat er auch an frischen mittelst des Gefriermikrotoms gewonnenen Präparaten der Hirnrinde nachweisen können. Ich selbst habe mich in Beziehung auf die Befunde an den Rindenzellen eingehender mit diesen Fragen beschäftigt und theile hier das Ergebniß kurz mit:

Es besitzen alle Härtungsmethoden, wenn auch im verschiedenen Maaße den gleichen Fehler, die ursprüngliche Struktur der lebenden Zellen zu verändern. Es ist mir dies besonders klar geworden bei Ganglienzellenstudien, welche ich in Gemeinschaft mit Carl Frommann längere Zeit hindurch gemacht habe.

Wir untersuchten frische dem Gehirn und Rückenmark sowie dem Ganglion stellatum von Weißfischen entnommene Ganglienzellen in Blutserum sowie Ganglienzellen von Flußkrebsen. Frommann (49) veröffentlichte bekanntlich zuerst im Jahre 1867 seine Befunde über die netzförmige Struktur des Protoplasmas und des Kerns, welche an frischem, unverändertem Material gewonnen wurden. Er betonte ausdrücklich, daß auch sog. conservirende Lösungen, wie

absoluter Alkohol und Chromsäure, die Strukturen lebender Zellen nicht blos ändern, sondern völlig zerstören. Bei unseren gemeinschaftlichen Untersuchungen bemühten wir uns durch ununterbrochene Beobachtung, die innerhalb der Netzstruktur des Zellprotoplasmas stattfindenden Veränderungen in der Lagerung und Beschaffenheit der einzelnen Fäden und Körnchen bestimmter Abschnitte des Fadennetzes („Netzlamellen") an frischem überlebendem Material längere Zeit hindurch zu verfolgen. Eine genauere Darstellung seiner früher an den verschiedensten Zellformen von Warm- und Kaltblütern gewonnenen Erfahrungen hat Frommann (49) im Zusammenhang mit den Befunden anderer Autoren in dem Artikel „Zelle" gegeben. Auf diese höchst complizirten Fragen kann ich an dieser Stelle natürlich nicht eingehen, ich bemerke hier nur, daß eine Abbröckelung, ein Schwinden von Theilen des fadigen Netzgerüstes einzelner Netzlamellen, besonders in den centralen, um den Kern concentrisch gelagerten Partien an den Ganglienzellen des Flußkrebses unschwer zu erkennen ist, sowie daß ein Abbrechen von Fadenbrücken zwischen den fibrillär angeordneten Bestandtheilen des Zellprotoplasmas bei Ganglienzellen des Weißfisches im Großhirn, Vierhügel und Rückenmark bei längerer Beobachtung klar hervortritt. Ich möchte die fortwährende Verschiebung von fädigen und körnigen Bestandtheilen innerhalb eines solchen Netzlamellen- oder Fibrillenabschnittes mit dem ewigen Wechsel der Figuren eines Kaleidoscops vergleichen. Es bedarf großer Mühe und Geduld, um sich in diesen wechselnden Bildern zurechtzufinden. Zu gleicher Zeit läßt sich nachweisen, daß sich im Innern dieser Ganglienzellen Vacuolen bilden, die einem steten Wechsel bezüglich ihrer Lagerung und ihrer Größe unterworfen sind und die zweifellos mit dem Abbröckeln und Schwinden (Verflüssigung oder Verschiebung?) körniger und fädiger Bestandtheile zusammenhängen. Inwieweit wir es hier bei diesen Beobachtungen noch mit Lebenserscheinungen der Ganglienzelle und so — wie Frommann meinte — mit einem getreuen Abbild des intra vitam bestehenden steten Wechsels der feineren Beschaffenheit des Netzgerüstes zu thun haben, oder aber ob hier der Absterbungsproceß und die Einwirkung der in die Zelle eindringenden Flüssigkeit den eigenartigen Wechsel der Bilder zeitigt, wage ich nicht zu entscheiden. Daß aber diese Vorgänge als Lebenserscheinungen der Zelle aufgefaßt werden können, lehren die Erfahrungen Frommann's u. A. über die Bildung einzelner Fäden, Netze und Gerüste im homogenen Plasma,

sowie die Wiederauflösung derselben bei verschiedenen thierischen und pflanzlichen Zellen. Kernstudien in Beziehung auf die feinere Strukturbeschaffenheit, Lagerung der körnigen und fädigen Bestandtheile sowie der innerhalb dieser stattfindenden Veränderungen an diesen frischen Objekten auszuführen, mißlingt meistens, da die Kernsubstanz bedeutend spärlichere und sehr feine Körnchen und Fäden enthält, welche bei der Untersuchung der überlebenden Ganglienzelle ohne Zusatz bestimmter Reagentien nur schwer zur Darstellung gebracht werden können. Das Kernkörperchen bietet selbstverständlich für derartige Untersuchungen noch viel größere Schwierigkeiten dar. Sehr lehrreich ist es, die Einwirkung verschiedener Härtungsflüssigkeiten, (wie absoluter Alcohol, Chrom- und Osmiumsäurelösung) auf die Zelle zu verfolgen. Es tritt dann im Zellleibe die spongiöse Struktur der festen Bestandtheile viel deutlicher hervor, doch werden die Gerüsttheile, die einzelnen Fibrillen resp. Bälkchen viel derber, die Knotenpunkte viel massiger, und kann man sich des Eindrucks nicht erwehren, daß Gerinnungserscheinungen an dieser derberen Beschaffenheit des im frischen Zustande nur bei stärksten Vergrößerungen (Oelimmersion) deutlich erkennbaren Gerüstnetzes einen wesentlichen Antheil haben. Ich konnte mich aber nicht von der Thatsache überzeugen, daß diese Reagentien eine grundsätzlich verschiedenartige Einwirkung auf die Form der Ganglienzelle ausübten. Im Hinblick auf meine früheren Kernstudien interessirte mich besonders auch die Einwirkung der Reagentien auf diese. Thatsächlich traten in den Ganglienzellenkernen dann feine, stärker lichtbrechende, körnige Einlagerungen hervor. Bestimmte Kernfiguren lassen sich in der ruhenden Chromatinsubstanz nicht nachweisen.[1])

[1]) Diese Veränderungen der Kernsubstanz treten entweder gar nicht oder wenigstens in viel geringerem Maaße ein, wenn sehr dünne Lösungen der Reagentien verwandt werden, und die Einwirkung derselben nur langsam vom Rande der Zelle vordringend auf den Kern stattfindet; wenn also die betreffenden Ganglienzellenpräparate nicht in die Lösung dieser fixirenden Reagentien direkt eingelegt werden, sondern diese nur tropfenweise dem im Blutserum befindlichen Präparate zugefügt werden. Es bestätigt dies bis zu gewissem Maaße die schon längst durch die Erfahrung gewonnene Thatsache, daß die Fixirung resp. Härtung dieser Objekte nur langsam und nicht in concentrirten Lösungen stattfinden dürfe, wenn diese zweifellos z. Th. künstlichen Gerinnungserscheinungen vermieden werden sollen. Es soll damit nicht gesagt werden, daß der sämmtliche körnige Inhalt dem Kern der lebenden Ganglienzelle fehlt, nur lagern sich nach meiner Ansicht um diese feinsten Granula bei ungeschickter Härtung Gerinnungsprodukte, welche aus dem Kernsaft stammen, an.

Das Kernkörperchen wird am deutlichsten durch Osmiumsäure zur Darstellung gebracht. Die von Nissl hervorgehobenen Unterschiede zwischen Chromsäure und Alcoholhärtung würden nach diesen Beobachtungen sich folgendermaßen erklären lassen: Der Alkohol wirkt chemisch in anderer Weise als die Chromsäure auf die im Protoplasma befindlichen gelösten Bestandtheile und die Gerüstsubstanz ein. Die durch Gerinnung bezw. Fällung entstandenen Anlagerungen an die Gerüstsubstanz, vielleicht auch diese selbst, werden in Folge dieser chemischen Einwirkungen durch bestimmte Färbemittel deutlicher als durch die Chromsäure zur Darstellung gebracht. Daß aber auch für die Studien des Zellleibes der Zusatz von Chromsäure zu den Fixirungs- resp. Härtungsflüssigkeiten für die Färbung der chromatophilen Theile der Zellsubstanz mit verschiedenen Farbstoffen sogar vortheilhaft sein kann, lehren die später angeführten Zellstudien von Friedmann (57.) Bezüglich des Kerninhalts würde ein umgekehrtes Verhältniß angenommen werden müssen, indem hier die Chromsäure die festen Bestandtheile deutlicher erkennen läßt. Da bei jedem Härtungsmittel Artefacte nicht zu vermeiden sind, so wird es die Aufgabe des Untersuchers sein, jederzeit die Einwirkung dieser Reagentien auf das normale und das krankhaft veränderte Gewebe besonders zu studiren. Erst nachdem der Einfluß der Fixirungsflüssigkeit auf das gesunde Gewebe genügend klargestellt ist, werden die an pathologischen Objekten gefundenen Bilder einer einwandfreien Deutung zugänglich sein. Bekanntlich giebt die Chromsalzhärtung über die feinere Strukturbeschaffenheit des Zellprotoplasmas bei Anwendung der gewöhnlichen Färbemethoden (Carmin, Hämatoxylin, basische und saure Anilinfarbstoffe) keinen genügenden Aufschluß und hier wird die Nissl'sche Methode zweifellos vorzuziehen sein. Für Kernstudien ist aber die Alkoholfixirung bedeutend ungünstiger als die Chromsalzhärtung, wie auch die oben angeführten Versuche lehren. Auch die reine Osmiumsäurefixirung ist für Kernstudien unbrauchbar.

Neben der Fixirung mit Chromsäurelösung empfiehlt sich die Flemming'sche Chromessigsäuremischung,[1]) sowie vor Allem die Salpeter-

[1]) Die Chromosmiumessigsäure-Mischung Flemming's gewährt keine besonderen Vortheile, da die Fixirung durch Osmiumsäure nur bei lebendem Gewebe stattfindet, wir aber bei unsern pathologischen Objekten immer nur mit abgestorbenem Material arbeiten können. Nur die Schwarzfärbung der Fettmolecüle

säure nach der Benda'schen Vorschrift[1]). Beide haben den Vortheil, daß sie Zellprotoplasma- und Kernstudien zu gleicher Zeit ermöglichen, wie mich dies Beobachtungen an den Vorderhornzellen des Hunderückenmarks gelehrt haben. Leider ist es mir bisher nicht geglückt, an den Ganglienzellen der Großhirnrinde mit den genannten Verfahren gleichschöne Bilder zu erzielen.

Die mir lieb gewordene und von mir über ein Jahrzehnt geübte Untersuchungsmethode (Härtung in Müller'scher Lösung, Aufbewahrung in Alkohol, Färbung mit Alaunhaematoxylin) hat sich mir bei zahlreichen Controluntersuchungen an normalen Gehirnen relativ zuverlässig erwiesen. Ich sage absichtlich „relativ"; denn auch hier spielen bei der Härtung des normalen Gehirns Zufälligkeiten (Temperatureinflüsse, Concentrationsgrad der Chromsalzlösung, Einwirkung von Licht, die verschiedenartige Einwirkung des Alkohols) mit, welche die Beschaffenheit des Kerns sowie sein tinctorielles Verhalten beeinflussen können.[2]) Hier werden die obengenannten Controluntersuchungen erst allmählich Klarheit schaffen, inwieweit die der Methode anhaftenden Fehler das mikroskopische Bild beeinträchtigen. Wenn wir aber bei bestimmten pathologischen Befunden ganz bestimmte von den normalen Bildern abweichende Verhältnisse in constanter Weise auftreten sehen, so sind wir wohl berechtigt, diese Veränderungen auf die intra vitam stattgehabten pathologischen Vorgänge zurückzuführen. In diesem Sinne halte ich meine früheren Befunde der Veränderungen des Ganglienzellkerns und des Kernkörperchens, welche ich späterhin noch öfters bestätigen konnte, auch heute noch für bedeutungsvoll genug, um sie hier zu reproduziren:

---

durch dieselbe ist gelegentlich ein werthvolles Hülfsmittel bei der Untersuchung degenerirender Zellen.

[1]) Nach einer mündlichen Mittheilung hat Benda sein früheres Verfahren folgendermaßen modifizirt: Das Gehirn kommt 1—3 Tage in officinelle H No.[3] (1 : 10), dann in Chromsalzlösungen, schließlich in Alcohol. Einschnitte machen! Celloidin. Schnitte in liqu. ferri sulf. oxydat. (Riedel) 1 : 2. Gut auswaschen, zum ersten Mal mit Aqu. destill, dann gewöhnliches Wasser. Wässrige Hämatoxylin-Lösung: alcohol. Lösung (0,5 : 100,0) in Wasser träufeln! Auswaschen in angesäuertem (Picrinsäure) Wasser. Wenn man die Weigert'sche Markscheidenfärbung ausführen will, so geschieht die Weiterbehandlung mit Chlorwasser und 1 gutt. Lith. carbon. oder nach Weigert'scher resp. Pal'scher Methode.

[2]) Als sogenannte Normalgehirne können natürlich nur Gehirne jugendlicher gesunder Personen bezeichnet werden, welche von Hingerichteten oder von plötzlich an den Folgen eines Traumas verstorbenen Personen herstammen.

a) „In vielen Präparaten ist das Kernkörperchen anscheinend geschwellt, es treten eigenthümliche weiße, glänzende zackige Linien auf, wodurch dasselbe wie zerrissen, zerklüftet aussieht; an andern Präparaten sind (in dem normal hellblau blaß gefärbten, scharfcontourirten Kerne) an Stelle des Kernkörperchens 2—4 dunkle, unregelmäßige, klumpige und geriffte grobe Körner sichtbar, an einer dritten Reihe von Ganglienzellen ist in dem sonst anscheinend unveränderten Kerne eine große Zahl feiner, dunkler, scharf hervortretender und dicht stehender Körnchen vorhanden. Der Zellkörper zeigt keine erkennbaren Veränderungen.

b) Der Kern selbst, bei unverändert sichtbarem Kernkörperchen ist auffällig vergrößert, wie gebläht, oft durch feinkörnige Einlagerungen getrübt, oder durch hellglänzende Schollen wie zerklüftet; die Contouren des Kerns bei anderen Zellen mit gleichen Veränderungen des Kerninhalts unregelmäßig gezackt oder undeutlich in das angrenzende Zellplasma überfließend, so daß der Kern wie aufgelöst erscheint. Weiterhin werden eine ganze Reihe von Zellen mit in Form und Größe unverändertem Zellkörper gefunden, in welchem an Stelle des Kerns nur eine lockere fein gekörnte, auf weißem (ungefärbten) Grunde hervortretende Masse vorhanden ist, noch andere Zellen zeigen keine Andeutung eines Kerns, an Stelle desselben ist anscheinend der (normale) braune Pigmenthaufen der Zelle gerückt,[1]) und ist dann auch vom Kernkörperchen nichts mehr sichtbar.

c) Die beschriebenen Veränderungen des Kerns und des Kernkörperchens sind gleichzeitig mit solchen des Zellkörpers vorhanden; dieser letztgenannte ist unregelmäßig, gebaucht, verkleinert, dunkler pigmentirt mit klumpigen kleinen Kernen ohne Kernkörperchen.

An diesen pathologischen (degenerativen) Zuständen der Ganglienzellen nehmen niemals alle im Gesichtsfeld befindlichen Zellen Theil; neben leichter und hochgradiger erkrankten finden sich — soweit dies festgestellt werden kann — intacte Elemente dieser Art; und es ist besonders auffällig, daß in einzelnen Gruppen alle normal erscheinen, während in anderen alle in verschiedener Ausdehnung und in der beschriebenen verschiedenen Art erkrankt sind. In einzelnen ergriffenen Nestern fanden sich neben noch intacten

---

[1]) Normaliter liegen für gewöhnlich Kern- und Pigmenthaufen an entgegengesetzten Polen der Zelle; es finden sich auch Bilder, bei welchen das Pigment neben und über dem Kerne gelagert ist, doch ist auch im letzten Falle der Kern mit Kernkörperchen unter dem hellbraunen Pigment bei scharfer Einstellung deutlich erkennbar.

Zellen unregelmäßige klumpige oft noch pyramidal angeordnete Pigmenthäufchen im Grundgewebe, welche in ihrer Lagerung den Gedanken nahe legten, daß sie die letzten Reste untergegangener Zellen darstellen. Natürlich ist für diese Annahme ein eigentlicher Beweis nicht zu erbringen."

Im Anschluß an diese früheren Untersuchungen über die großen Betz'schen Riesenpyramidenganglienzellen der Centralwindungen wurden die dem Sprachgebiete zugezählten Abschnitte der untersten Hirnwindung und der Inselwindung bei einer Reihe von Paralytikergehirnen durchforscht. Es wurden ausschließlich Gehirne von Paralytikern, welche im Endstadium verstorben waren, verwandt, oder von Kranken, welche des Sprachvermögens völlig verlustig gegangen waren. Die Ergebnisse wurden beständig mittelst Bearbeitung derselben Rindentheile relativ normaler Gehirne kontrolirt. Es fand sich nun, daß überall die der Rindenschicht zugehörigen großen Ganglienkörper in den zwischen dem vorderen aufsteigenden Schenkel der Sylvischen Furche und dem Uebergangstheile gelegenen Partien größtentheils zu Grunde gegangen waren. Die pathologischen Vorgänge an den Ganglienzellen waren die gleichen, wie ich sie bei meinen früheren Untersuchungen über die Riesenpyramidenganglienzellen genauer beschrieben habe. Die krankhaften Veränderungen sitzen entweder an den Zellkernen oder dem Zellkörper. Im ersteren Falle bestehen die Anfänge in einer trüben Schwellung und Blähung des Kernes, Schwinden des feinkörnigen Inhalts derselben und führen schließlich zu einer eigenthümlichen homogen klar glänzenden Beschaffenheit des Kernes, welcher durch Farbstoffe nur schwer tingirbar geworden ist. Doch giebt es Bilder, welche einen direkten Zerfall, ein Zerstieben und Auflösen des geblähten Kernes beweisen. Die Veränderungen des Kernkörperchens gehen in der oben beschriebenen Weise Hand in Hand; nur muß bemerkt werden, daß mit abnehmender Größe der Ganglienzellen in diesen Rindengebieten gegenüber denjenigen des Paracentrallappens die Studien über die Beschaffenheit des Kernkörpers entsprechend schwieriger und unsicherer geworden sind.

Die Veränderungen des Zellkörpers bestehen entweder in einfacher atrophischer Schrumpfung desselben mit Verlust der protoplasmatischen Ausläufer und der Basalfortsätze bis zur Bildung unförmlicher mit Carmin stark gefärbter klumpiger Körper oder aber in einer eigenthümlichen Zerklüftung einzelner Stellen des Zellkörpers, der dadurch ein zerrissenes durchlöchertes Aussehen erhält

und schließlich auseinanderfällt. Hierzu gesellt sich fast regelmäßig eine Zunahme des physiologisch vorhandenen Zellpigments und diese pigmentöse Degeneration dient gewissermaßen zum Wegweiser in den erkrankten Rindengebieten, indem wir an der Hand dieser Pigmenthaufen auf die Reste der Ganglienkörper hingeführt werden.

Eine Bestätigung dieser Untersuchungen, besonders bezüglich der Kernveränderungen bei Präparaten aus Müller'scher Flüssigkeit finde ich in den neueren Arbeiten bei Liebmann (50), Zacher (51)[1]) und Bucelski (59). Letzterer benutzte die Gaule'sche Färbemethode zur Darstellung der Kerne und Kernkörperchen. An so gefärbten Schnitten fand er eine sehr deutliche Veränderung sowohl des Kerns als auch des Kernkörpers, welche im ersteren oft so bedeutend ist, daß nur eine unförmliche Körnchengruppe um den Kernkörper auf das Vorhandensein des Kernes schließen läßt. Oft auch sind die Zellenkerne vergrößert, nehmen fast das ganze Protoplasma ein, ja überschreiten die Ränder desselben. Ihre Gestalt ist größtentheils länglich, selten kugelförmig. Der Inhalt besteht aus feinen Körnchen, diese Veränderung findet man überwiegend nur in kleinen Zellen. Die Größe dieser Zellkerne erreichte nicht selten 16 μ. Auch das Kernkörperchen unterliegt in manchen Fällen einer Veränderung, ist außerordentlich klein und anstatt rund, dreieckig oder sternförmig. Hin und wieder erreichten sie aber, und besonders in kleinen Zellen, eine Größe von 3—4 μ Durchmesser. In einzelnen Zellen, besonders in den kleinen waren Kern und Kernkörperchen bei der Anwendung der Gaule'schen Methode gleichmäßig roth gefärbt. Auch darin decken sich seine Untersuchungen mit den meinigen, daß diese Kernveränderungen an Zellen gefunden werden können, welche in ihrer äußeren Configuration (bei Carminfärbungen) nichts Abweichendes darbieten. Nach seiner Auffassung erfaßt der pathologische Proceß unmittelbar und selbstständig die Nervenzellen und zwar nicht nur in veralteten, sondern auch in ganz frischen Fällen.

---

[1]) In dem ersten von ihm mitgetheilten Falle handelt es sich um eine Beobachtung, in welcher die progressive Paralyse mit dem Symptomencomplex der spastischen Spinalparalyse vergesellschaftet war. In einem von mir im Jahre 1886 mikroskopisch genau durchforschten Falle, welcher klinisch die größte Uebereinstimmung mit der Beobachtung von Zacher zeigte, fand ich die ausgesprochenste Pigmentdegeneration der großen motorischen Ganglienzellen der Centralwindungen und des Paracentrallappens. Es deckt sich also auch der anatomische Befund mit demjenigen von Zacher.

Eine ausgedehnte Untersuchungsreihe unter Anwendung zahlreicher Kontroluntersuchungen an Normalgehirnen ist von Fischl (29) ausgeführt worden. Er empfiehlt den Alkohol ebenfalls als vorzügliches Härtungsmittel, auch die Erlicki'sche Lösung bietet nach ihm klare Bilder, stellt aber nicht alle Ganglienzellen dar. Am ungeeignetsten sei Härtung in Müller'scher Flüssigkeit. Die Flemming'sche Lösung leiste Vorzügliches auch für Kernstudien. Bei jener Härtungsmethode findet er auch am Normalgehirn folgende Veränderungen: Die Kernkörperchen fehlen oder sind verkleinert; anstatt des Kernkörperchens finden sich besonders bei Flemming'scher Methode ein bis mehrere kleine Körper (Kerntheilungsfiguren?); zackige Gestaltung des Kernkörperchens; Kerne ohne scharfe Grenzen. Pigmentanhäufungen sind in den Ganglienzellen ein fast regelmäßiger Befund. Die pericellulären Räume sind bei allen Hirnhärtungen darstellbar und enthalten normaliter Kerne, sie treten am stärksten an den Präparaten hervor, welche in Müller'scher oder Erlicki'scher Lösung gehärtet sind. Auf Grund seiner Controluntersuchungen konnte er mit Sicherheit die folgenden Befunde als pathologische Veränderungen der Ganglienzellen feststellen:

a) Pigmentöse Degeneration mit fettiger Degeneration und völligem Zerfall der Ganglienzelle.

b) Die am normalen Gehirne gefundenen Veränderungen des Kernes und Kernkörperchens wurden an diesen pathologischen Objekten viel häufiger gefunden i. e. an zahlreicheren Ganglien und zahlreicheren Stellen des Schnittes. Als cadaverös können diese Veränderungen nach Fischl nicht gedeutet werden. Ebensowenig dürfen sie auf Rechnung unvollkommener Härtungen gesetzt werden. Im Uebrigen betont er zu wiederholten Malen, daß die Alcoholhärtung für die Studien des Zellprotoplasmas ausschlaggebend ist. Besonders über den Zellschwund klärt die letztere in ganz anderer vollkommenerer Weise auf als die Müllersche Flüssigkeit. Eine genauere Bestimmung, welche Hirnwindungen an diesem Zellschwund am meisten betheiligt sind, ist auch ihm nicht gelungen; indem im Einzelfalle selbst innerhalb eines begrenzten Windungsabschnittes oder sogar an verschiedenen Stellen eines einzelnen Schnittes sich die größte Unregelmäßigkeit in dieser Beziehung herausstellt. Selbst innerhalb der einzelnen Rindenschichten wiederholt sich die Beobachtung, daß stellenweise die Ganglienzellen fast durchwegs verändert resp. untergegangen waren, während sie in der nächsten Nachbarschaft noch sehr zahlreich vertreten sind. Es

deckt sich diese Feststellung vollständig mit meinen eigenen Erfahrungen. Die vielfach beschriebenen Sclerosirungen (vergl. auch meine oben erwähnten Mittheilungen) hat Fischl bei Alcoholpräparaten nie in der Weise gefunden, wie sie die Müllersche Flüssigkeit darbietet. Die hyaline Degeneration des Zellleibes — wie sie Liebmann und Lubimow schildern — konnte Fischl an Alcoholpräparaten nicht bestätigen.

Die von Mendel ausgeführten Ganglienzellstudien beschäftigen sich mehr mit den gröberen die Ganglienzelle gewissermaßen in toto betreffenden Veränderungen. Die feineren pathologischen Vorgänge am Kerne sind weniger berücksichtigt. Für derartige Studien ist zweifellos, wie gerade die Fischl'schen Untersuchungen beweisen, die Alcoholhärtung der Chromsäurehärtung vorzuziehen.

Alle diese Veränderungen haben einen ausgesprochenen regressiven Charakter und führen bei längerem Bestande des Leidens zu einer deutlich nachweisbaren Verminderung der Zahl der Ganglienzellen innerhalb der Großhirnrinde. Diese Thatsache ist Dank der Nissl'schen Methode entgegen den von Tuczek erhobenen Einwendungen als eine unbestreitbare zu erachten.

Wie mich die Untersuchungen an den Frühformen und den rapid verlaufenden Fällen der Paralyse lehrten, ist der Untergang von Nervenzellen schon in diesem Stadium der Krankheit in der Rinde nachzuweisen. Freilich muß man nicht die Erwartung hegen, daß eine hochgradige Verminderung derselben constatirt werden kann. Gerade in solchen Fällen tritt der schon früher erwähnte Befund klar hervor, daß wenigstens bei den großen Pyramidenganglienzellen des Stirnhirns und der Centralwindungen nur in einzelnen Gruppen krankhaft veränderte Zellen durch das Studium des Zellkerns gefunden werden. In anderen Gruppen weist nur die verringerte Anzahl von Zellen darauf hin, daß hier ein Ausfall von Nervenelementen stattgefunden hat. Es erwächst nun den künftigen Forschungen die Aufgabe, mittelst der verbesserten Härtungs- und Färbemethoden die ersten Veränderungen, welche das Zellprotoplasma der Ganglienzelle erleidet, aufzudecken. Nur auf diesem Wege werden wir ein endgültiges Urtheil über die Betheiligung der Zellen im Beginn der Erkrankung gewinnen.

Es sind hier nur wenige Vorarbeiten vorhanden, die auch nur zum geringen Theil sich mit den Veränderungen der Rindenzellen befassen. Wohl sind Untersuchungen über progressive Veränderungen der Ganglienzellen bei acuten; experimentell erzeugten Entzündungen

der grauen Substanz des Gehirns von Friedmann (57) ausgeführt worden, doch sind dieselben für die chronischen, regressiven Vorgänge nicht verwerthbar. Dagegen hat dieser Autor eingehende Untersuchungen über die degenerativen Processe (58) an den Ganglienzellen des Vorderhorns bei acuter Myelitis angestellt, welche wohl zur Grundlage künftiger Arbeiten dienen können, da hier die feineren Veränderungen vom ersten Beginn der Zellenentartung bis zum völligen Absterben der Zelle behandelt werden. Er verwandte entweder die unveränderte ältere Nissl'sche Methode (Färbung mit Magentaroth) oder fixirte die Objekte zuerst in dem Flemming'schen Chrom-Osmium-Essigsäuregemisch, färbte dann mit Magentaroth, Dahlia oder Safranin. Die Differenzirung erfolgte durch Alkohol und Nelkenöl. Zur genaueren Feststellung der mikroskopischen Befunde ist die Verwendung homogener Oelimmersion erwünscht. Er unterscheidet verschiedene Formen des Zelltodes: 1) die homogene Schwellung (eine hyaline Umwandlung, hydropische Blähung) der Zelle. Die Frühstadien dieser Veränderung (sie finden sich auch beim Menschen noch nach vielwöchentlicher Dauer der Erkrankung) bestehen in der Entartung des Zellcentrums. Eine schmale Randzone der Zelle erhält sich am längsten, in welcher die chromatische Structur und ev. der Kern anscheinend ganz intact gefunden werden. Der Kern bleibt sehr lange bestehen, schließlich schwindet auch er. Am längsten erhält sich das große Kernkörperchen, daß übrigens auch in Fragmente zerfällt.

Ein Theil der so degenerirten Zellen schrumpft allmählich stark zusammen.

2) Der körnige Zerfall (Fettdegeneration). Der erste Beginn stellt sich als eine partielle Entartung der chromatischen Streifen dar. Die erkrankten Theile erscheinen schließlich in eine blasse körnige Masse umgewandelt, indem dann die chromophile Eigenschaft der feinkörnig veränderten Granula geschwunden ist. Das Primäre ist der Zerfall und nicht die Verfettung. Die Entartungsformen 1 und 2 combiniren sich häufig.

3) Die sclerotische Degeneration. Sie ist in den acuten Entzündungsperioden spärlicher als die beiden ersten. In alten Entzündungsherden ist sie an sich häufiger. Die sclerotische Substanz nimmt auch mit den Kernfärbungsmitteln eine intensive, glänzende, kompakte Tinktion an, ebenso wie durch Ammoniakcarmin. Gerade dieser Proceß tritt beim partiellen Zelltod peripherer Zelltheile in Erscheinung.

4) Die helle, lichte (ausgelaugte) Zelle. Diese seltenste Form kennzeichnet sich dadurch, daß von der chromatischen Substanz nur noch Reste am Zellrand vorhanden sind. Der Kern kann noch schön erhalten sein.

Er erwähnt dann noch der Pigmententartung bei chronischen Zuständen, welche ebenfalls „eine eminent partiell beginnende Form darstellt“ und „im mäßigen Grade der normalen Involution anzugehören scheint“. Aus den Schlußfolgerungen hebe ich noch hervor, daß nach Friedmann „im Allgemeinen Ernährungsstörungen der Zellen zunächst ihren Angriffspunkt in der Zellsubstanz finden“. Sodann ist als wichtiges Ergebniß festzuhalten, daß die hier geübte Anwendung der Strukturfärbung, die mittelst der älteren Färbungs- und Härtungsmethoden gewonnenen „Typen der Degeneration“ bestätigt hat. Es ist diese Feststellung im Hinblick auf die oben geschilderten Meinungsverschiedenheiten über die Brauchbarkeit resp. Werthlosigkeit aller früheren Untersuchungen mit Freuden zu begrüßen. Bei meinen frischen Fällen habe ich die partielle Zellsclerose sehr häufig gleichzeitig mit den beschriebenen Kernveränderungen aufgefunden. Die einfache Atrophie oder Schrumpfung sowie die „trübe Schwellung“ existirt nach Friedmann nicht. Erstere ist nur der Ausgang der homogenen Entartung und letztere wird von ihm als eine Kombination der homogenen Schwellung mit dem zweiten Stadium des molekularen Zerfalls betrachtet. Ich habe hier die von Friedmann gegebenen Schilderungen nur auszugsweise wiedergeben können; selbstverständlich wird Jeder, welcher diesen feineren Veränderungen der beginnenden Zelldegeneration nachspüren will, das Studium des Originalaufsatzes nicht unterlassen dürfen.

Ich habe schon längere Zeit — bevor mir diese Untersuchungen von Friedmann bekannt geworden sind — meine Aufmerksamkeit der Ergründung der ersten Zellveränderungen zugewandt. Auch ich war der Ueberzeugung, daß nur die genauere Beobachtung des Verhaltens der chromophilen Substanzen uns einen Fingerzeig in dieser Richtung geben kann. Ich benutzte mit Vorliebe die Fixirung kleiner Rückenmarksabschnitte (1 cbcm) in 10 % Salpetersäure, nachträgliche Härtung in Chromsalzlösungen und Färbung nach den Benda'schen Angaben. Mittelst dieser Methode werden die Vorderhornnervenzellen der höheren Säugethiere (Hunde, Katzen etc.) in prachtvollster Weise zur Darstellung gebracht. Die Balken und Fäden der chromophilen Zellsubstanz treten dann bei Hämatoxylinfärbung tief blauschwarz hervor und sind bei stärkeren Ver-

größerungen deutlich in ihren einzelnen Bestandtheilen zu erkennen. Leider gelang es mir nicht, an den großen Rindenzellen der Centralwindungen selbst bei der Untersuchung frischer dem getödteten Thier unmittelbar entnommener und fixirter kleiner Rindenabschnitte gleichschöne Bilder zu erhalten. Die Differenzirung und Färbung der Zellen war immer eine unvollkommene resp. ungleichmäßige. Die gleiche Erfahrung machte ich bei der Untersuchung des Centralnervensystems des Menschen. Da es mir vorzugsweise darauf ankam, über die regressiven Veränderungen an chronisch verlaufenden Krankheitsprocessen Aufklärung zu erlangen, an Rindenpräparaten aber die Methode versagte, so untersuchte ich die Vorderhornzellen an kleinen Rückenmarksstücken, die von Paralytikern herstammten. Es bedarf im Hinblick auf die früheren Untersuchungen Westphal's und die neueren Fürstner's über die Betheiligung des Rückenmarks an dem Krankheitsproceß der Paralyse keiner besonderen Begründung für die Annahme, daß wir auch hier in gleicher Weise, wie wir fast regelmäßig in der weißen und grauen Substanz degenerative Vorgänge an den Nervenfasern nachweisen können, an den Nervenzellen gleiche Veränderungen in manchen Fällen vermuthen dürfen. Meine Erwartungen wurden aber nicht erfüllt. An diesen pathologischen und meist erst nach zwölf und mehr Stunden in Fixirungsflüssigkeit gebrachten Objekten gelang es mir überhaupt nicht, in gleicher Weise wie an den Thierpräparaten mitttelst dieser Methode scharfe Bilder der chromophilen Zell-Substanz hervorzurufen. In einem neuerdings untersuchten Falle H. Tab. No. 10, welcher in den hinteren Abschnitten der Seitenstränge und in den Hintersträngen einen deutlichen, wenn auch nicht sehr ausgedehnten Faserschwund erkennen ließ, fiel mir an den in der äußeren Form und Größe nicht von der Norm abweichenden Vorderhornzellen der für das jugendliche Alter auffallend große Gehalt an schwarzgefärbten, dicht gedrängt liegenden, den Zellkern meist verdeckenden Haufen feinkörnigen Pigments auf. Die Frage, inwieweit man es hier mit einem Bilde, das pathologischen Processen entspricht, zu thun hat, möchte ich nicht entscheiden; ich bemerke nochmals, daß es sich um einen relativ jungen (41 Jahr alten) Mann handelte, und daß ich in anderen Fällen einen gleich ausgedehnten Pigmentgehalt nicht gesehen habe. Ich bin also nicht in der Lage, über die Anfänge chronischer, regressiver Processe an der Zellstruktur positive Ergebnisse mittelst dieser Methode beizubringen. Ich erwähnte diese Bemühungen

hauptsächlich nur deshalb, um die Schwierigkeiten der Materie in ein klares Licht zu stellen.

Die neueren experimentellen Arbeiten von Nissl (48) haben den Beweis erbracht, daß am Facialiskern des Kaninchens nach Ausreißung des Nerven bereits nach vierundzwanzig Stunden die Chromatinkörper der „granulirten“[1]) Zellen zunächst an einer kleinen Stelle des Zellleibs zu zerfallen beginnen. Der Zerfall der Granula besteht darin, daß sich die Cohärenz der Chromatinkörper lockert, daß dieselben blasser werden und sich schließlich in allerfeinste blasse Körnchen auflösen. Erst mit zunehmendem Zerfall der Granula (am vierten Tage) tritt eine Schwellung der ganzen Zelle ein; die Zelle wird kugeliger, die Fortsätze werden homogen, die Contouren erscheinen vielfach wie angefressen. Auch am Kern stellen sich leichte Veränderungen ein. Schließlich erscheint der Zellleib wie bestäubt, es macht den Eindruck, als ob er von kleinsten Farbtheilchen wie überrieselt wäre. Der Kern rückt an die Peripherie des Zellleibes, sogar über dieselbe hinaus und geht dann bald für das Auge verloren. Aehnliche Ergebnisse brachten seine Vergiftungsversuche (mit Blei, Phosphor, Arsenik, Strychnin, Alkohol), Injektionen von Reinkulturen von Staphylococcus pyogenes aureus ins Rückenmark, Zertrümmerung der Rückenmarkssubstanz durch Oelinjektion, sowie die Unterbindung der Bauchaorta. Die mikroskopischen Präparate wurden mit seiner neuen Methylenblaumethode gefärbt. Auf die Einzelheiten der Resultate dieser Versuche kann ich hier nicht eingehen; nur eine ganz ausführliche Wiedergabe seiner gedrängten Darstellung wird einen Einblick in die höchst komplizirten Vorgänge eröffnen. Ich bemerke nur, daß bei der Bleivergiftung frühzeitig schon Kernveränderungen bemerkbar waren. Aus seiner zweiten Mittheilung ist aber noch anzuführen, daß Nissl auf die große Schwierigkeit hinweist, welche bei der Beurtheilung der Nervenzellenveränderungen am menschlichen Gehirne besteht.

Meine Bemühungen, an den großen Betz'schen Zellen der Centralwindungen mittelst der Nissl'schen Methylenblaumethode an Objekten, die in Alkohol gehärtet sind, Aufschlüsse über die ersten Anfänge der Zelldegeneration zu erlangen, sind auch nicht be-

[1]) Wie Nissl auf der Kölner Naturforscherversammlung ausgeführt hat, ist der Begriff, der Nervenzelle ein Sammelbegriff der eine Reihe von wohl differenzirten Nervenzellenformen umfaßt. Eine dieser Formen wird durch die „granulirte“ Nervenzelle repräsentirt, welche in allen motorischen Nervenkernen sich vorfindet.

friedigend ausgefallen.[1]) An dem in den letzten Monaten genau bearbeiteten Falle H. Nr. 10 d. Tab. waren in den Centralwindungen die großen Nervenzellen an Zahl entschieden verringert. Es ließ sich dies an schwachen Vergrößerungen besonders bezüglich der großen Ganglienzellen in den tieferen Rindenabschnitten leicht nachweisen. Auch hier tritt in gleicher Weise wie nach Chromsalzhärtungen die Eigenthümlichkeit hervor, daß Gruppen gut erhaltener Ganglienzellen da sind, während in benachbarten Bezirken nur noch ganz vereinzelte Zellen aufgefunden werden. Bezüglich der kleineren Pyramidenzellen war ein bestimmtes Urtheil viel schwerer zu erlangen. Hier wirken die durch die Alkoholhärtung bedingten Schrumpfungsvorgänge doch recht störend ein. Die ganze Rinde erscheint bedeutend verschmälert, die Zellen dichter zusammengedrängt, so daß über den Ausfall dieser kleineren Elemente nur schwer ein Urtheil gefällt werden kann. Ich halte nur solche Bilder für beweisend, wo bei schwachen Vergrößerungen im Gesichtsfeld, mitten in den sonst gedrängt stehenden kleinen Nervenzellen, kleinere und größere Lücken nachweisbar sind, in welchen gar keine oder nur vereinzelt Nervenzellen gefunden werden. Aber nur an ganz gelungenen Präparaten, die eine gleichmäßige Färbung der Rinde darbieten, werden solche Bilder gewonnen werden können. Selbst die neue Nissl-Methode ist in dieser Beziehung äußerst launenhaft und zeigt sich die Rinde nicht selten an manchen Stellen nur ungenügend gefärbt. Bei Gehirnen mit größerem Feuchtigkeitsgehalt empfiehlt es sich, um die störende überstarke Schrumpfung zu vermeiden, für 1—3 Tage kleinere Gehirnstücke in 10% Salpetersäure zu legen und dann erst in absoluten Alkohol zu übertragen. Es gelingt dann die Nissl'sche Methylenblaumethode ganz gut; für Kernstudien ist die Färbung mit Hämatoxylinalaun vortheilhaft. Doch wird man auch die neuere Benda'sche Methode für die Kernfärbungen nicht entbehren können. Bei starken Vergrößerungen (Oelimmersion) konnte wohl wahrgenommen werden, daß neben schön tiefblau gefärbten Zellen, welche sich durch einen deutlich grobkörnigen Inhalt auszeichneten, andere blasse nur mit spärlichen körnigen Einlagerungen versehene Zellen der gleichen Form und von gleicher Größe sich vorfanden, welche auch bezüglich der Beschaffenheit der Ausläufer sich nicht von den ersteren unterschieden. Auch in der Lagerung und Größe des Kerns stimmten

[1]) Die von Rehm (60) angegebene Modifikation der Nissl'schen Methylenblaumethode ist eine wesentliche Vereinfachung des Verfahrens.

sie überein. Sodann fanden sich ganz blasse, fast ungefärbte, feingekörnte Zellen von gleicher Größe, aber mit wenig scharfen, sogar undeutlichen Umrissen, die in ihrem Innern kleinere und größere Lücken aufwiesen. Der Kern war undeutlich oder gar nicht zu erkennen. Ob es sich bei den dunkler und heller gefärbten Zellen um verschiedene „Unterformen“ („chromophile“ und „chromophobe“ nach Nissl) handelt; oder ob bei den letztgenannten Bildern homogene und körnige Degenerationen der Zelle vorliegen, wage ich nicht zu entscheiden. Ich kann nur sagen, daß so verdienstvoll diese Untersuchungen von Friedmann und Nissl waren, dieselben bezüglich der feineren Veränderungen in den Hirnrindenzellen bei der progressiven Paralyse keine Aufklärung gebracht haben. Doch ist mit diesen Arbeiten sicher der Weg vorgezeichnet, welcher zum Ziele führen kann.

Schon seit langer Zeit hat man sich mit der Frage beschäftigt, ob bei der progressiven Paralyse auch active, progressive Veränderungen an den Ganglienzellen vorkommen. Bei den acuten experimentell erzeugten entzündlichen Vorgängen in der Hirnrinde sind hierüber durch Friedmann, Mondino, Coen Untersuchungen angestellt worden. Nach meiner Ueberzeugung haben dieselben nicht zu entscheidenden Resultaten geführt; wenigstens ist der Nachweis nicht genügend erbracht worden, daß diejenigen Zellen, in welchen deutlich karyokinetische Vorgänge festgestellt werden konnten, thatsächlich Abkömmlinge von Ganglienzellen waren. Die von Friedmann (57) beschriebenen activen Veränderungen in der feineren Structur der Pyramidenzellen, die schon frühzeitig auftreten, bestehen in der Entwicklung eines schönen, grobmaschigen (Chromatin) Netzwerkes und „in einer Complikation des Gerüstwerkes der Kerne“. Ob diese Bilder thatsächlich „Verjüngungen“ dieser Zellen entsprechen, lasse ich dahingestellt.

Buchholz (63) untersuchte das Gehirn und Rückenmark von neugeborenen und wenige Tage alten Kaninchen und Hunden und fand in den Ganglienzellenlagen der Großhirnrinde an Zellen, die einen unentwickelten Bau haben, Mitosen, während an voll entwickelten Ganglienzellen solche nicht beobachtet wurden.[1])

An dem Gehirn eines Neugeborenen, das ich im Laufe dieses Winters zu untersuchen Gelegenheit hatte, konnte ich an den pyramidenförmigen Ganglienzellen niemals Kerntheilungsfiguren

[1]) In diesem Aufsatz finden sich die Litteraturangaben über Mitosen im Centralnervensystem, die vorzugsweise der Entwicklungsgeschichte angehören.

sehen, weder mit der Nissl'schen noch mit der Benda'schen Methode. Zur Fixirung diente 10 % Salpetersäure. Die Rindenstücke wurden nachher in Alkohol oder Kalibichromicumlösung weiter gehärtet. Die Kernfärbung geschah nach Benda mit wässriger Hämatoxylinlösung.

Auf die Untersuchungen von His (64) werde ich später zurückzukommen haben.

Uebrigens hat Merkel (65) in seinen „Bemerkungen über die Gewebe beim Altern" darauf hingewiesen, daß die Nervenzellen sich mehr wie alle anderen Zellen von ihrer frühesten Structur und Anordnung entfernen, besonders erfährt der Kern eine tiefgreifende Umwandlung. „Die Fähigkeit der methodischen Theilung ist hierdurch den fertigen Ganglienzellen vollständig verloren gegangen und wir haben es zweifellos mit ganz besonders stabilen Elementen zu thun, welche vermuthlich, wenn sie einmal ausgebildet sind, lebenslänglich bei Bestand bleiben und, wenn sie verloren gehen, nicht wieder ersetzt, sondern nur von anderen schon vorhandenen mehr oder weniger vollständig vertreten werden können."

Mit Berücksichtigung dieser Thatsachen erscheinen die Ergebnisse früherer Untersuchungen, durch welche aktive entzündliche Vorgänge an den Ganglienzellen der Großhirnrinde (Kerntheilungsvorgänge) bei der Paralyse bewiesen werden sollten, sehr fragwürdig. Es läßt sich aber direkt zeigen, daß die von den früheren Untersuchern — ich erwähne hier nur Meschede. Lubimow, Tigges — beschriebenen Bilder auf einer irrthümlichen Deutung der Befunde beruhten.

Man findet gewiß nicht selten, besonders in den großen (sog. motorischen) Ganglienzellen des Stirnhirns zwei und mehr Kerne innerhalb einer Ganglienzelle, man wird jedoch leicht durch distinkte Kernfärbungsmethoden den Nachweis liefern können, daß nur der eine dieser Kerne thatsächlich die Kriterien des Ganglienzellkerns besitzt, die anderen aber eingewanderte Leucocytenkerne sind. Sehr häufig findet man auch das folgende Bild: Der Zellkörper ist stellenweise an den Rändern wie eingekerbt oder angefressen und in den so entstandenen Lacunen liegen Leucocytenkerne, die pericellulären Räume sind erweitert und enthalten vereinzelte oder zahlreichere Leucocyten, daneben auch eigenthümliche blasse, ovoide, mit Hämatoxylin schwerer färbbare und an den Kernpolen spärliche, grobkörnige Granula enthaltende Zellkerne, welche bei flüchtiger Betrachtung das Bild eines Ganglienzellkerns thatsächlich

vortäuschen können. Auch diese Kerne finden sich gelegentlich — freilich seltener — an arrodirten Stellen des Zellkörpers angelagert. Diese Bilder, an welchen der Schwund der Ganglienzellen in den verschiedensten Stadien hervortritt, erwecken direkt den Eindruck, als ob hier die absterbende Zelle durch (pathologisch veränderte ?) gestaute Lymphe vernichtet werde. Die Herkunft der großen blassen Kerne konnte von mir nicht aufgehellt werden. Rein morphologisch betrachtet, haben sie die größte Aehnlichkeit mit den endothelialen Kernen, welche bei der Stauungsneuritis des Sehnerven im Subvaginalraum aufgefunden werden. Auf diese Kerne werden wir später bei Erörterung der Grundsubstanz zurückzukommen haben. Es ist leicht begreiflich, daß gerade diese letztgenannten Kerne, falls sie dem Zellleib dicht angelagert oder aufgelagert sind, bei bestimmten Einstellungen des optischen Bildes das Vorhandensein mehrerer Ganglienzellkerne vortäuschen.

Zum Schlusse dieses Abschnittes habe ich der Vollständigkeit halber noch kurz auf die Golgi'sche Methode hinzuweisen. So werthvoll diese Methode für die Erforschung der Axencylinder- und protoplasmatischen Fortsätze („Dendriten") geworden ist, so wenig sind bis jetzt durch sie praktische Ergebnisse bezüglich des Untergangs der zelligen Elemente bei der Paralyse erzielt worden. Ich verweise in dieser Beziehung auf die Untersuchungen von Greppin (61). Meine eigenen Erfahrungen können nur zur Bestätigung seiner negativen Ergebnisse dienen, doch muß darauf hingewiesen werden, daß vor Kurzem durch Colella (62), welcher unter Charcot gearbeitet hat, Untersuchungen an pathologischen Gehirnen veröffentlicht worden sind, welche mittelst der Golgischen Methode sehr auffallende Ergebnisse gebracht haben. Da dieselben, falls sie weiterhin bestätigt werden, eine weittragende Förderung unserer Erkenntniß bedingen, so will ich sie hier noch anreihen.

Verfasser hat in 3 Fällen die Hirnrinde nach der Golgi'schen Methode untersucht. Der erste Fall betraf einen Paralytiker, bei dem früher syphilitische Infektion nachgewiesen war. Die pathologischen Veränderungen fanden sich vorzugsweise an den Blutgefäßen, den Neurogliazellen, dem Zellkörper und den Protoplasmafortsätzen der Ganglienzellen. Die Axencylinderfortsätze, sind nur sehr selten zerstört. Der ganze pathologische Proceß beginnt nach Verfasser im Blutgefäßsystem. Im zweiten Fall handelt es sich um einen Paralytiker, bei welchem ätiologisch Alcoholismus in Betracht

kommt. Hier erwiesen sich die Wandungen der Blutgefäße intact; auch fehlte jede Neubildung von Kapillaren. Die Gliazellen sind nicht vermehrt, aber hypertrophirt. Die Axencylinderfortsätze zeigen schwere Veränderungen, während die Protoplasmafortsätze im Wesentlichen unverändert sind. Im dritten Fall endlich liegt eine „Psychose alcoolique“ vor: hier sind Blutgefäße, Gliazellen, Zellkörper und Protoplasmafortsätze im Wesentlichen intact und nur die Axencylinder zeigen sich schwer verändert. Auch fällt auf, daß die pathologischen Veränderungen sich in der ganzen Hirnrinde zerstreut finden, während sie in den beiden ersten Fällen bestimmte Rindenbezirke (Stirn-, Scheitelwindungen und Insel resp. Stirnlappen und obere Abschnitte der Centralwindungen) vorzugsweise betreffen.

Daraus, daß in allen Beobachtungen die Protoplasmafortsätze sich ebenso wie die Gliazellen und die Blutgefäße und entgegengesetzt wie die Axencylinderfortsätze verhalten, schließt Verfasser, daß die Funktion der Protoplasmafortsätze eine nutritive und von derjenigen der Axencylinderfortsätze verschiedene ist.

3. Veränderungen der Grund- und Stützsubstanz (Neuroglia) und der Gefäße.

Entsprechend der Auffassung, daß die Paralyse eine primäre interstitielle Encephalitis sei, ist von allen Untersuchern diesen Veränderungen eine entscheidende Bedeutung zugemessen worden. Die Schilderungen der Krankheitsbefunde an diesen Gewebstheilen nehmen demgemäß in den früheren Darstellungen der pathologischen Anatomie einen breiten Raum ein. Doch kann man nicht sagen, daß, trotz der gründlichsten Bearbeitung dieses Gegenstandes eine befriedigende Aufklärung darüber erlangt ist, ob die hier nachweislichen Veränderungen primären, die pathologischen Processe des Nervengewebes verursachenden Vorgängen entsprechen, oder aber den Untergang des specifischen Nervengewebes nur begleiten resp. ihm nachfolgen. Bevor wir in die specielle Behandlung dieses Gegenstandes eintreten, ist eine Feststellung des Begriffes der Grund- und Stützsubstanz durchaus nothwendig, welche nur durch eine genauere Untersuchung der hier in Betracht kommenden Gewebsbestandtheile der Großhirnrinde gewonnen werden kann. Denn wie die folgenden Ausführungen zeigen, sind wir bei der Unvollkommenheit unserer Untersuchungsmethoden bei pathologischen Objekten immer wieder darauf angewiesen, aus den Er-

gebnissen der normalen Histologie die Grundlagen für die Beurtheilung der pathologisch-anatomischen Befunde zu entnehmen. Nur so werden wir einer praktischen Lösung der obwaltenden Schwierigkeiten näher kommen, die, wie ich aus eigener Erfahrung sagen darf, immer complicirter erscheinen, je länger man sich mit diesen Fragen beschäftigt. Wenn man die Litteratur über die pathologische Anatomie des Centralnervensystems, insbesondere diejenige über die sog. chronisch-entzündlichen und sclerotischen Krankheitsveränderungen genauer durchmustert, so wird man sehr oft zu dem Urtheil gedrängt, daß viele Untersucher in ihrer Beurtheilung der mikroskopischen Befunde durch höchst unvollkommene Anschauungen und Kenntnisse über die normale Beschaffenheit der Grund- und Stützsubstanz beeinflußt waren. Ja, gerade bei der bisherigen Erforschung der anatomischen Befunde der progressiven Paralyse begegnen wir den widersprechendsten Anschauungen über die Natur und Bedeutung der fasrigen und zelligen Elemente, welche neben den unzweideutig nervösen Gewebstheilen vorhanden sind.

Ich habe schon oben der Schwierigkeiten gedacht, welche uns bei der Unterscheidung feinster markhaltiger und markloser Nervenfasern resp. sog. freier Axencylinder von den Gliafasern erwachsen. Noch schwieriger ist die Aufgabe, in der pathologisch veränderten Hirnrinde eine strenge Sichtung der zahlreichen zelligen Elemente bezüglich ihrer Abstammung von den ursprünglichen Structurelementen der Hirnrinde vorzunehmen. Hier begegnen wir den widersprechendsten Meinungsäußerungen. Es wurde außer der nackten Thatsache, daß die Zahl der Kerne auf Rindendurchschnitten in den fortgeschrittenen Stadien der progressiven Paralyse durchweg sehr bedeutend vermehrt ist, doch bis heute eine befriedigende und überzeugende Aufhellung dieses Thatbestandes nicht gegeben; insbesondere die Herkunft dieser Kerne resp. ihre Zugehörigkeit zum Stützgewebe im engeren Sinne oder zum gefäßtragenden Bindegewebe begegnet den widersprechendsten Auffassungen. Wenn wir die Frage diskutiren, inwieweit bei diesen Hirnrindenerkrankungen entzündliche oder degenerative Prozesse den Hauptantheil an den pathologischen Befunden beanspruchen dürfen, so muß vorerst der Erledigung dieses prinzipiellen Streitpunktes näher getreten werden. Und hier ist noch nicht einmal die Vorfrage gelöst, ob in einer Reihe von pathologisch anatomischen Befunden, in welchen eine oberflächliche Durchmusterung der mikroskopischen Rindendurchschnitte zahlreichere Kerne als bei normalen Gehirnen erkennen läßt, es sich

vielleicht weniger um eine Vermehrung dieser Gebilde, als um den Untergang zwischenliegender Gewebstheile handelt. Die Kerne erscheinen durch letzteren nur dann dichter zusammengedrängt und erweckt dies die Täuschung, als ob eine Kernvermehrung stattgefunden hätte. Diese Vorfrage ist schon von verschiedenen Seiten aufgeworfen, doch, wie erwähnt, nie gelöst worden. Das liegt vorzugsweise in der Schwierigkeit der Materie. Mir selbst ist es niemals zweifelhaft gewesen, daß thatsächlich ein derartiger Untergang zwischenliegender Structurtheile überall stattfindet. Bei Persistenz der Kerne kann es sich selbstverständlich um Schwund der verschiedensten Gewebstheile handeln: der ungeformten Grundsubstanz, leichter zerbrechlicher Antheile des protoplasmatischen Leibes der Stützzellen, fasriger Bestandtheile des Stützgewebes, der Nervenfasern und spezifischen Nervenzellen. Weder Zupfpräparate, noch die mittelst der bisher üblichen Färbemethoden an Schnittpräparaten gewonnenen Erfahrungen haben uns darüber Klarheit verschafft, welchen Antheil diese einzelnen Gewebselemente bei den Substanzdefekten beanspruchen dürfen. Auch hier sind wir zu der Hoffnung berechtigt, daß die genauere Erforschung des Nervenfaserschwundes und des Untergangs der Ganglienzellen wenigstens einen Theil des Gewebsausfalls richtig in Zukunft erkennen läßt. Freilich ist dann immer noch unaufgeklärt, welchen Antheil die Stützsubstanz selbst an diesem Gewebsschwunde beanspruchen darf.

Wir werden auf diesen letzteren Punkt später noch einmal zurückzukommen haben und wenden uns vorerst der Frage zu, welche Deutung den Kernbildern selbst zu geben ist. Die distinkten Kernfärbungsmethoden haben — wie ich mich selbst durch jahrelange Untersuchungen überzeugen konnte — die auf sie gesetzten Erwartungen nicht ganz erfüllen können; denn auch die Hoffnung hat sich als trügerisch erwiesen, einfach aus der tinktoriellen Reaktion und aus der morphologischen Beschaffenheit (Zahl, Form, Gruppirung der eingelagerten Granula) Rückschlüsse auf die histogenetische Bedeutung dieser Elemente zu ziehen. Ganz besonders aber wurde durch diese Methode an Schnittpräparaten die Erkenntniß über die Structur der diesen Kernen zugehörigen Zellelemente nicht gefördert. Die jahrelang währende Diskussion über die Herkunft und das Vorhandensein der sog. freien Kerne hängt mit dieser mangelhaften Erkenntniß zusammen, welche auch nicht durch die früher üblichen Macerationsmethoden ausgeglichen werden konnte. Die endliche Klärung dieser überaus schwierigen Fragen wird man

übrigens niemals von der Untersuchung pathologisch veränderter Gehirne erwarten können; besonders ungeeignet erschienen für diese Aufgabe Untersuchungen am Paralytikergehirn. Denn hier sind zweifellos gerade bei den fortgeschritteneren Stadien der Erkrankung die weittragendsten pathologischen Veränderungen dieser Stützsubstanz die wesentlichste Erscheinung der Krankheitsvorgänge. Nur unter ganz bestimmten Voraussetzungen, die aus den muthmaßlichen ersten Krankheitsveränderungen hergeleitet werden müssen, können diese pathologisch veränderten Gehirne zur Aufhellung dieses dunklen Gebietes verwendet werden, nämlich durch die Untersuchung ganz frischer Krankheitsfälle, oder, indem bei Untersuchung fortgeschrittenerer Stadien Stellen des Großhirns ausgesucht werden, an welchen der Krankheitsprozeß in einem frühen Stadium sich befindet. Hier werden wir gelegentlich Bilder auffinden können, an welchen durch den pathologischen Prozeß, d. i. durch nekrotischen Zerfall, gewissermaßen Macerationserscheinungen bewirkt wurden und so durch den Untergang einzelner Structurelemente die anderen mit weit größerer Deutlichkeit hervortreten. Aber auch bei solchen Untersuchungen wird man vorerst die Fehlerquellen festzustellen haben, welche den zur Verfügung stehenden Untersuchungsmethoden anhaften. Alle Härtungsmethoden werden bedeutende Schrumpfungsvorgänge besonders in oedematös durchtränkten Hirntheilen bewirken. Bezüglich der fasrigen Antheile, der Bindegewebs- einschließlich der Endothelkerne und der Muskelkerne wirkt der Alkohol sicher in erheblicherem Maße schrumpfend als die Chromsalzlösungen. Unter letzteren führt die Erlicky'sche Lösung die stärksten Schrumpfungen herbei. Inwieweit beide Härtungsarten normale und pathologische Bestandtheile des Zwischengewebes extrahiren (Fette und Eiweißkörper) läßt sich mit Sicherheit nicht feststellen. Es ist aber zu vermuthen, daß die netzartige, knorrige Beschaffenheit der „reticulären" Grundsubstanz vielfach auf Rechnung dieser artefiziellen Veränderungen zu setzen ist. Bei der Beurtheilung pathologischer Vorgänge ist also auch hier große Vorsicht geboten. Ein Urtheil über die pathologische Bedeutung der Befunde im Einzelnen wird man nur dadurch gewinnen können, daß man immer wieder Controluntersuchungen an normalen Präparaten macht, welche gleichermaßen gehärtet und gefärbt sind. Unter Berücksichtigung dieser technischen Cautelen wird man an frischen Fällen, in welchen — wie wir später sehen werden — active Veränderungen der

Stütz- und Bindesubstanzen nur in geringem Maße vorhanden sind, noch am ehesten Aufklärungen über die vorstehend aufgeworfene Frage erlangen.

Das sind alles, wie ich wohl weiß, äußerst complicirte Vorbedingungen, die in Wirklichkeit nur selten bei der Untersuchung unseres pathologisch-anatomischen Materials zutreffen. Ich halte es aber gerade im Hinblick auf die weitgehenden Schlüsse, welche manche Autoren über die histologische Beschaffenheit der Stützsubstanz, ihr Verhältniß zum gefäßtragenden Bindegewebe und zu der Gefäßwandung gezogen haben, nicht für überflüssig auf diesen Punkt einzugehen.

Wenn wir die Litteratur über die Paralyse durchsehen, so finden wir bei den Erkrankungen der Grund- bezw. Stützsubstanz eine große Reihe von Einzelbefunden zusammengetragen, welche durch zahlreiche in ihren Ergebnissen übereinstimmende Untersuchungen sicher gestellt sind. Hierher gehören: die Vermehrung der Zahl der Kerne, das Auftreten der Spinnen- und Pinselzellen, die Veränderung der Grundsubstanz in der Form der Verdichtung und fasrigen Umwandlung, „Proliferationen und Verdichtungen innerhalb der äußeren und inneren Gliahülle“. Der Standpunkt, von welchem aus diese Einzelbefunde betrachtet wurden, war ein durchaus verschiedener, je nach der Auffassung über die Natur der pathologischen Vorgänge, welche dieser Erkrankung zu Grunde liegen. Ich verweise hier auf das im ersten Kapitel Gesagte.

Ueberwiegend aber, besonders unter dem Einfluß der Arbeiten von Magnan, Mendel u. A. wurden diese Befunde als Theilerscheinungen eines wahren Entzündungsvorgangs aufgefaßt und unter das allgemeine Schema der acuten und chronischen Entzündungen eingereiht. Die Reiz- bezw. Proliferationsvorgänge der Grundsubstanz stehen bei dieser Auffassung im direkten Zusammenhange mit den entzündlichen Processen an den Blutgefäßen, die atrophischen Veränderungen — d. h. der Untergang von Gewebselementen — werden bei dieser Anschauung nur den Schlußbildern des ganzen Processes eigenthümlich sein. Zuerst gehen als rein secundäre Vorgänge die Nervenelemente zu Grunde, die Atrophie der Grundsubstanz erscheint als „letztes Stadium“ dieser Veränderungen (Mendel).

Diese Auffassung hat also zur Voraussetzung:

1) Den Nachweis aktiver Vorgänge innerhalb der Grund- resp. Gerüstsubstanz in den Anfangsstadien der Paralyse: Zell-

wucherung, Kerntheilung, Neubildung von Zellen und Zwischensubstanz u. s. w.

2) Sie bedingt die Nachprüfung, inwieweit thatsächlich neben diesen der Grund- resp. Gerüstsubstanz im engeren Sinne angehörigen Strukturelementen, in den früheren Stadien des Krankheitsvorganges anderweitige, aus dem gefäßtragenden Stützgewebe und den Gefäßen selbst stammende Formelemente eine aktive d. h. formative Thätigkeit entwickeln. Weitere Fragen werden sich aufwerfen über die Deutung der anatomischen Befunde in den Endstadien des Processes. Man kann diese letzteren aber an dieser Stelle vorläufig bei Seite lassen, da sie für die Entscheidung der Frage nach der Deutung der ursprünglichen Krankheitsvorgänge ohne Einfluß sind.

Die Diskussion der ersten Frage bedingt eine genauere Kenntniß des histogenetischen Charakters und der morphologischen Beschaffenheit der sog. Grund- bezw. Stützsubstanz.

Ich beginne mit der Schilderung der aus den Kernstudien gewonnenen Kenntnisse:

Ich habe schon im Frühjahr 1880 in einem Vortrage, welchen ich in der Berliner Gesellschaft für Psychiatrie und Nervenkrankheiten gehalten habe, genauer ausgeführt, daß in dem Kerngewirr bei dem Paralytikergehirn innerhalb der grauen und weißen Substanz sich sowohl tinctoriell, als auch nach ihrer morphologischen Beschaffenheit zum mindesten vier verschiedene Kernarten unterscheiden lassen, die ich damals, besonders auf Grund meiner Untersuchungen an menschlichen Embryonen, etwa folgendermaßen gruppirte.

Bei reinen distincten Kernfärbungen, welche dadurch ausgezeichnet sind, daß das Grundgewebe, die Wandungen der Gefäße, die Gefäßscheide sowie die Körper der Ganglienzellen ungefärbt bleiben,[1]) lassen sich sowohl in der Rinde, als auch im Marklager vorerst deutlich zwei verschieden gefärbte Kernarten unterscheiden, dunkel intensiv tingirte und blaßgefärbte Kerne. Den ersteren sind zugehörig die Kerne der glatten Muskelfasern der Gefäße, die lymphoiden Kerne, die im Gewebe zerstreut sind, und ein Theil derjenigen Kerne, welche der Stützsubstanz im weiteren Sinne zugerechnet werden. Als blasse Kerne treten hervor: die Kerne der

[1]) Als Färbungsmittel dienten Hämatoxylinfärbungen nach Ehrlich, Heidenhain, die einfache Alaun-Hämatoxylinlösung von constantem Färbevermögen, sowie wässrige Lösungen basischer Anilinfarbstoffe.

Ganglienkörper, Kerne, die in der adventitiellen Scheide und in den Wandungen der pericellulären Räume gelegen, sowie solche, welche in Schnittpräparaten anscheinend frei ins Grundgewebe eingelagert sind. Als sog. freie Kerne würden wir innerhalb der Stützsubstanz bei dieser Untersuchungsmethode demgemäß sowohl dunkel tingirte als auch blasse Kerne bezeichnen müssen. Die ersteren sind bedeutend kleiner als die letzteren (Messungen haben einen durchschnittlichen Größenunterschied von 4 μ ergeben). Auf dem optischen Querschnitt besitzen sie keine ganz konstante Größe; bei starken Vergrößerungen zeigen diese entweder ein kreisrundes Aussehen oder sie sind leicht oblong verzogen, oder aber sie besitzen eine zwei- bis dreikantige oder auch unregelmäßig gezackte Form. Diese Kerne finden sich regellos zerstreut, sowohl in der grauen wie in der weißen Substanz des Großhirns. In der Großhirnrinde sind sie entschieden spärlicher als im Marklager und ist im Uebrigen ihre Zahl sowohl individuell sehr schwankend (mit fortschreitendem Alter ist eine entschiedene Zunahme derselben bemerkbar), als auch in den verschiedenen Abschnitten des Großhirns durchaus ungleich. Ein bestimmtes gesetzmäßiges Verhältniß betreffs ihres Auftretens in den Großhirnwindungen ist, mit Ausnahme des Ammonshorns, das in dieser Beziehung ganz eigenartige Verhältnisse darbietet, nicht festzustellen. Nur das Eine ist als eine konstante Erscheinung zu bezeichnen, daß nämlich in den äußeren Rindenschichten einschließlich der Schicht der kleinen Pyramidenzellen die dunkel gefärbten Kerne zahlreicher vorhanden sind, als in den tiefer gelegenen, um dann an der Grenze der Markleiste wiederum zuzunehmen.

Die blassen „freien“ Kerne finden sich vorzugsweise in der Rinde, spärlicher im Mark. Mit den Anilinfarben bei Härtung in Müllerscher Flüssigkeit mißlingt sehr häufig ihre Färbung, indem sie nur einen ganz unbestimmten Farbenton gewinnen (z. B. bei Vesuvin und Methylenblaufärbung), am constantesten und klarsten treten sie bei Hämatoxylinfärbung als blaßblaue, sehr häufig von feinen lichten Höfen oder von einer dichteren protoplasmatischen Körnung umgebene Gebilde hervor. Sie besitzen meist eine kreisrunde, seltener ovoide Form und enthalten spärliche, tiefblau gefärbte, grobkörnige Einlagerungen, welche letztere unregelmäßig in den peripheren Abschnitten der Kerne gelegen sind. Ihr Aussehen und ihre Größe ist demjenigen der Ganglienzellenkerne außerordentlich ähnlich, so daß es besonders in den Schichten der

kleinen Ganglienzellen großer Uebung bedarf, um beide Kernarten von einander zu unterscheiden. Die von Henle als Zonen kugeliger Zellen beschriebenen Zellschichten (die Meynert'sche II., IV. und V. Schicht) bieten in dieser Richtung die größten Schwierigkeiten. Nur die körnigen Einlagerungen unterscheiden unsere blassen Kerne von den Ganglienzellenkernen, indem die letzteren ein deutliches central gelegenes Kernkörperchen erkennen lassen. Doch ist dieses Unterscheidungsmerkmal bei reinen Kernfärbungen, bei denen der Zellleib ungefärbt bleibt, also die Ganglienzellen nicht durch ihre schärferen Kontouren von den sog. freien Kernen getrennt werden können, nicht immer durchführbar. Es sind wohl die weiter unten zu schildernden Verhältnisse beim Neugeborenen, bei welchem thatsächlich auch bei Zellfärbungen sich für eine größere Zahl von kernkörperhaltigen Kernen keine differenzirten protoplasmatischen Hüllen feststellen lassen, mit diesen beim Erwachsenen gefundenen Bildern in Parallele zu setzen, da in der Schicht der kugeligen Zellen auch beim Erwachsenen an Schnittpräparaten vereinzelt Kerne mit Kernkörperchen ohne differenzirten Zellleib sich auffinden lassen. Bezüglich des Vorkommens dieser blassen Kerne lassen sich bestimmte Maße nicht angeben, indem sowohl individuelle und Altersunterschiede ihre Zahl sehr variabel erscheinen lassen, als auch in den verschiedenen Schichten der Rinde die Häufigkeit dieser Kerne großem Wechsel unterworfen ist. In der Region der kugeligen Zellen haben Bestimmungen des gegenseitigen Zahlenverhältnisses zwischen den blassen und den dunklen Kernen, die letzteren annähernd in doppelt so großer Anzahl auffinden lassen; in der Schicht der großen Pyramidenzellen sind die blassen am zahlreichsten, und ergiebt sich das Verhältniß zu den dunklen Kernen wie 3 : 1. In der weißen Substanz verhält sich die Zahl der blassen zu den dunklen Kernen wie 1 : 10. Bei Anwendung saurer Anilinfarblösungen tritt eine völlige Entfärbung der blassen Kerne auf, und werden dann auch die sog. dunklen Kerne theilweise entfärbt. Es läßt sich dann bei stärkerer Vergrößerung erkennen, daß neben einem dunkel gefärbten Centrum in der heller gewordenen Peripherie des Kernes gefärbte feinkörnige Einlagerungen enthalten sind.

Diese Befunde sind von Präparaten, die in Chromsalzlösung (mit Nachhärtung in Alcohol) gehärtet sind, entnommen worden. Doch habe ich schon früherhin vor Bekanntwerden der Nissl'schen Methoden auch in Alcohol gehärtete Gehirnstücke in dieser Richtung

untersucht. Als Färbungsmittel dienten mir damals vor Allem wässrige Bismarkbraun- und Vesuvinlösungen. Ich muß aber bemerken, daß an diesen Präparaten Gefäß- und Endothelkerne, sowie ein Theil der sog. dunkel tingirten Kerne wohl außerordentlich schön gefärbt waren, daß aber die blassen Kerne bedeutend spärlicher zu Tage treten, als an den Chromsalzpräparaten. Die ältere Nissl'sche Methode (Magentarothfärbung) giebt gleiche Resultate. Die neuere Nissl'sche Methylenblaufärbung ist für diese Studien nicht verwendbar. Ich bin auf diese technische Frage nochmals eingegangen, da Fischl (29) bei Besprechung der Veränderungen der Zwischensubstanz die Ansicht ausspricht, daß an Alcoholpräparaten viel reichlichere Kerne wahrnehmbar seien. Dieser Befund kann sich nur auf ältere Paralytikergehirne beziehen, an denen thatsächlich eine wesentliche Vermehrung der dunkelgefärbten Kerne, die ja bei der Alcoholfärbung sehr schön darstellbar sind, vorhanden ist.

Diese Erfahrungen über die tinctoriellen Verschiedenheiten der nachweislich nicht dem Gefäß- und Lymphapparat angehörigen Kerne brachten keine weitere Aufklärung in der viel erörterten Frage, ob wir es hier mit sog. freien Kernen zu thun haben, da eine Färbung der übrigen Substanzen nicht beabsichtigt war. Wohl aber war ich anfänglich geneigt auf Grund dieser histochemischen Unterscheidungsmerkmale eine principielle Trennung beider Kernarten in histologischem Sinne anzunehmen. Hierzu veranlaßten mich gleichzeitig von mir ausgeführte Untersuchungen an foetalen Gehirnen, über welche ich in der Berliner geburtshülflichen Gesellschaft Bericht erstattet habe, und welche auch in der Dissertation von Korsch (66)[1]) z. Th. niedergelegt sind. Ich hatte mir damals die Aufgabe gestellt, die Entwickelung der Ganglienzellen in der embryonalen Hirnrinde zu untersuchen und zu gleicher Zeit über die Kerne der Stützsubstanz auf diesem Wege Aufklärung zu erlangen. Der definitive Abschluß dieser Untersuchungen ist durch meine Uebersiedelung nach Jena unterblieben. Die Wiederaufnahme der Arbeiten war mir beim Mangel geeigneten Untersuchungsmaterials menschlicher Foeten bis jetzt nicht möglich gewesen. Es ist deshalb eine ausführlichere

[1]) Bei dieser Gelegenheit muß ich eine Angabe von Korsch berichtigen, daß dem Neugeborenen ausgebildete Pyramidenganglienzellen völlig fehlen. Ich habe mich neuerdings davon überzeugt, daß in der Schicht der großen Pyramidenzellen mit der Nissl'schen Methode wohl entwickelte Ganglienzellen, wenn auch kleineren Kalibers als in ausgebildeten Gehirnen, vorhanden sind.

Publikation nicht erfolgt. Ich habe die Hoffnung nicht aufgegeben, diese äußerst interessante und lohnende Arbeit später wieder aufnehmen zu können. Ich unterlasse es deshalb hier auf diese Ergebnisse ausführlicher einzugehen, nur bezüglich der hier angeregten Frage muß ich einige Thatsachen, welche jener Arbeit entnommen sind, einflechten.

Bekanntlich hat Lubimoff (67) im Jahre 1874 sich mit demselben Gegenstand befaßt und Untersuchungen des menschlichen foetalen Gehirns mittelst Zupf- und Schnittpräparaten (Härtung in Lösung von doppelt-chromsauren Kali) angestellt. Er hat eine Eintheilung des Hemisphärenmarks in 6 mikroskopische Schichten versucht und eine genaue Schilderung der histologischen Bestandtheile dieser Schichten angestrebt. Ich will auf eine Kritik dieser Ergebnisse hier nicht eingehen, doch kann ich die Bemerkung nicht unterlassen, daß seine an Schnittpräparaten und mit Carminfärbung gewonnenen Resultate die feineren histologischen Verhältnisse durchaus nicht aufhellen. Außerdem sind diese Untersuchungen nur an foetalen Gehirnen bis zum 5. Entwickelungsmonat angestellt worden. Sie sind deshalb für die Erledigung bestimmter Fragen, welche bei der Untersuchung des 6monatlichen Fötus auftauchen, nicht zu verwerthen.

Wenn die foetalen Gehirne[1]) in mit Prikrinsäure übersättigtem Alkohol gehärtet werden — nach meinen Erfahrungen die beste Härtungsmethode für das weiche, leicht zerfließliche foetale Gehirn — so erscheinen bis zum fünften Monat in Schnittpräparaten, welche mit Ammoniak-Carmin oder Alaunhaematoxylin gefärbt sind, in der Hirnrinde die zelligen Elemente — ich übergehe hier alle Einzelheiten in Beziehung auf ihre Anordnung und die Beschaffenheit der Zwischensubstanz — als relativ große, polygonale, scharfkantige, meist grob gekörnte Kerne, welche von einem schmalen, glashellen Saume umgeben sind. Es ist wohl in den einzelnen Monaten der foetalen Entwickelung bis zu diesem Zeitpunkte eine entschiedene Massenzunahme nachzuweisen, doch ergiebt die genaue Untersuchung, daß diese Massenzunahme weniger die graue Rindensubstanz als die weiße Substanz und die sog. Ependymschicht betrifft. In der Rinde vermehrt sich die Zahl der zelligen Elemente resp. Kerngebilde nicht wesentlich, wohl aber die eigentliche Grundsubstanz, indem die im zweiten und dritten Monat noch dicht an-

[1]) Die Voraussetzung aller dieser Untersuchungen ist die Erlangung ganz frischer nicht todtfauler Früchte.

einander gedrängten, säulenförmig angeordneten embryonalen Zellen auseinander gerückt sind und in eine bei reinen Kernfärbungen ungefärbt bleibende Grundsubstanz eingebettet erscheinen. Ueber die Beschaffenheit dieser letzteren kann an der Hand der älteren Untersuchungsmethoden nichts ausgesagt werden. Bei Carminfärbungen treten wohl fasrige Gebilde in derselben hervor, ob sie aber als Nervenfasern oder Fasern der Stützsubstanz zu betrachten sind, kann ich auf Grund meiner Schnittpräparate nicht entscheiden. Bei Zupfpräparaten erscheinen die embryonalen Rindenzellen auch noch im fünften Entwicklungsmonat polygonal und ovoid, der Zellleib sehr schmal mit kurzen, feinen, glashellen Fortsätzen versehen, der unverhältnißmäßig große Zellkern besitzt noch die früher beschriebene grobgranulirte Beschaffenheit.

Ganz anders gestalten sich die Kernbilder bei der Untersuchung foetaler Gehirne aus dem 7. Entwicklungsmonat. Nur noch die äußere Grenzschicht enthält 2—3 über einander gelagerte Reihen der früher beschriebenen grobkörnigen, dunkelgefärbten, jetzt in den tieferen Lagen rund oder oval geformten Kerne, welche durch schmale ungefärbt bleibende Säume von einander abgegrenzt sind. Die tiefer gelegenen, welche in den verschiedenen Schichten verschieden groß sind, zeigen jetzt aber ein ganz anderes tinctorielles und morphologisches Verhalten. Hier finden wir dieselben ei- und kreisrund, spärliche, gröbere Körner enthaltend, welche sich bei stärkeren Vergrößerungen und geeigneter Färbung z. Th. als feine Chromatinfäden enthüllen. Die Färbung mit Hämatoxylin läßt jetzt die Kerne bedeutend blasser tingirt erscheinen, und ist (bei schwachen Vergrößerungen) ihr tinctorielles Verhalten völlig demjenigen der Ganglienzellenkerne, welche wir beim Neugeborenen und auch in der fertigen Hirnrinde des älteren Kindes vorfinden, gleichzustellen. Die gleichen Differenzen der Färbung gegenüber den Befunden in früheren Stadien der foetalen Entwicklung ergeben sich bei Färbungen mit Anilinfarben und auch bei der Carminfärbung.

Werden diese blaßtingirten Kerne genauer durchmustert, so zeigt es sich, daß dieselben in den verschiedenen Schichten der foetalen Rinde zweifellos eine sehr verschiedene Entwicklung, sowohl bezüglich ihrer Größe, als auch ihres Gehalts an Chromatinsubstanzen aufweisen. Ueber die letzteren kann ich genauere Angaben nicht machen, da meine damals niedergeschriebenen Notizen eine genauere Schilderung dieser Kernfiguren nicht enthalten. Es wurde

damals nur festgestellt, daß ein Theil derselben ein Kernkörperchen erkennen läßt, während die anderen in verschiedene Gruppen angeordnete, gröbere und feinere Körnung zeigen, welche aber immer spärlicher vorhanden ist als in den grobgranulirten Kernen der Randzone und den oben erwähnten früheren Entwicklungsstadien.

Diese blassen Kerne sind in dichterer Zusammenordnung vorzugsweise in 2 Schichten der fötalen Rinde (vom siebenten Monat ab) vorhanden, die bei den Kernfärbungsmethoden durch dunklere Färbung schon bei schwacher Vergrößerung deutlich erkennbar werden. Während in den zwischenliegenden helleren Schichten diese blassen Kerne relativ spärlich nachzuweisen und hier nur von geringerer Größe sind, zeigen sie in den genannten 2 Schichten, besonders in der breiteren unteren, der Marksubstanz näher gelegenen Schicht eine außerordentlich wechselnde Größe. In dieser tieferen Schicht wurden auch die oben angeführten Unterschiede des Kerninhalts deutlich wahrnehmbar.[1]) Die zwischen den Kernen gelegene ungefärbt bleibende Substanz zeigt sich bedeutend vermehrt, am meisten in den helleren, fast ungefärbt bleibenden, kernarmen Rindenschichten. Die geschilderten Kerne liegen entweder anscheinend unmittelbar eingebettet in diese Zwischensubstanz oder sind besonders die größeren unter ihnen, von schmalen, lichten Höfen umgeben. Bei Anilin- und Hämatoxylinfärbungen treten schon in dieser intrauterinen Entwicklungsstufe in den helleren Schichten vereinzelte kleine dunkelgefärbte, kreisrunde oder leicht spindelförmig ausgezogene Kerne hervor. Es sind dies dieselben Kernformen, denen wir in reichlicherem Maaße schon in dieser Entwicklungsperiode im Marklager begegnen. In der Rinde des Neugeborenen, welche von Korsch etwas genauer auf Grund unserer Präparate beschrieben wurde, haben wir damals unter den blassen Kernen der tiefen Kernschicht der Uebersichtlichkeit wegen drei nach der Größe verschiedene Gruppen unterschieden. Die größten von ihnen sind rund, besitzen ein deutlich sichtbares Kernkörperchen; von der sie umgebenden Grundsubstanz sind sie durch helle Säume getrennt, die sich an vielen Stellen zu lichten Höfen erweitern.

---

[1]) Ich besitze keine mir zutreffend erscheinenden Zeichnungen, welche diese höchst complicirten Verhältnisse klar wiedergeben. Der schon erwähnten Dissertation von Korsch (66) sind einige unter meiner Leitung angefertigte Zeichnungen angefügt, die aber nur die Bilder unter schwächerer Vergrößerung darstellen.

Ich habe schon damals dem Gedanken Ausdruck gegeben, daß diese „Raumaussparung“ um die Kerne der ersten Bildung eines protoplasmatischen Zellleibes entspreche, welcher aber unter dem Einfluß der Härtungsflüssigkeiten größtentheils zerstört worden sei. Die kleinsten blassen Kerne heben sich nur durch ihre Färbung und mehr weniger dunkle Contourirung von der Umgebung ab, zeigen kein Kernkörperchen, nur spärliche feine Granula im Kerninnern. Zwischen den großen und diesen kleinen blassen Kernen kommt noch eine Mittelform vor; bei dieser ist der Kerninhalt ebenfalls meist homogen mit spärlichen Granulis, aber mit einem deutlicheren Kernkörperchen versehen. Auch diese Kerne sind von schmalen, lichten Säumen umgeben. Bei Neugeborenen finden sie sich schon regellos zerstreut im Grundgewebe der Hirnrinde.

Es ist aber schon damals mir aufgefallen, daß große blasse Kerne (mit geringem Färbevermögen) von verschiedener kreis- und eirunder, bisweilen auch polygonaler Gestalt sich in dem unter der Randzone gelegenen breiteren hellen Streifen, wenn auch spärlich, vorfinden. In dieser Region wiegen die kleinen blassen Kerne entschieden vor, sind jedoch im Verhältniß zu den kernreichen Schichten sparsamer vorhanden. Carminfärbungen haben ergeben, daß die blassen großen und mittleren mit Kernkörperchen versehenen Kerne z. Th. nur von schmalen, ausgesparten Räumen umgeben sind, z. Th. aber einen blaßroth gefärbten von der Grundsubstanz nicht immer deutlich abgrenzbaren Mantel tragen. Diese Protoplasmahüllen sind unregelmäßig rundlich und eiförmig gestaltet.

Diese Untersuchungen haben mich damals zu der Anschauung gebracht, daß alle diese blassen Kerne histogenetisch zusammengehören. Die großen blassen, Kernkörperchen enthaltenden Kerne der Ganglienzellen, insbesondere diejenigen der großen Rinden-Pyramidenzellen sind die vollkommensten Entwicklungsstufen. Die kleinen blassen Kerne, welche keine Kernkörperchen, sondern nur feine körnige Einlagerungen enthalten (den Kernen der sog. Körnerschichten entsprechend) würden bei dieser Betrachtungsweise den niedrigsten Entwicklungsgrad dieser embryonalen Kerne darstellen, während die mittelgroßen gröbere körnige und fädige Einlagerungen und zum Theil Kernkörperchen enthaltenden Kerne, welche keinen differenzirten Zellleib bei geeigneten Färbungsmethoden erkennen lassen, als auf einer früheren Entwicklungsstufe stehen gebliebene, unfertige Nervenzellen aufzufassen sind. Ihre Kerne unterscheiden

sich in nichts von denjenigen der kleinen runden und pyramidenförmigen Ganglienzellen. Dieselben finden sich am fertigen Gehirn am zahlreichsten in der der Markleiste zunächst gelegenen Rindenschicht und in der Schicht der kleinen Pyramidenzellen.

Im Hinblick auf die neueren Arbeiten[1]) über die Karyokinese erscheinen natürlich diese Angaben durchaus ungenügend, und bedarf das Studium dieser embryonalen Zellen einer erneuten Bearbeitung. Aber bei der Schwierigkeit, brauchbares Material aus diesen fötalen Entwicklungsperioden zu beschaffen, glaubte ich diese Ergebnisse nicht einfach unterdrücken zu sollen. Der Grundgedanke darf diesen Untersuchungen an foetalen Gehirnen entnommen werden, daß die Entwicklung des Gliakernes und des Ganglienzellenkerns in gleicher Weise von den embryonalen Zellen (der frühesten embryonalen Entwicklungszeit bis zum fünften Monat) abstammen. Wie schon oben erwähnt wurde, ist es mir nicht gelungen, Uebergangsbilder zwischen der Entwicklungsstufe des fünften und siebenten foetalen Monats aufzufinden. Ich kann nur im Allgemeinen sagen: in der früheren Entwicklung zahlreichste, dichtgedrängte, kubisch gestaltete, grobgranulirte Kerne mit spärlichster den Kittsubstanzen dem Aussehen nach verwandter Zwischensubstanz; in der späteren Entwicklungsperiode: reichliche Zwischensubstanz, rundliche und polygonale Kernformen mit spärlichen körnigen Einlagerungen. Es drängt sich unwillkürlich der Gedanke auf, daß das Wachsen der Grundsubstanz mit dem Verlust der Kerne an körnigen Einlagerungen in einem direkten ursächlichen Zusammenhang stehe mit anderen Worten, das Wachsthum der Grundsubstanz und des protoplasmatischen Zellleibes an diese Umgestaltung der Kerne gebunden sei. Was hier als Grundsubstanz der Kürze halber zusammengefaßt ist, wird sich bei Anwendung der neueren Methoden, besonders derjenigen von Golgi ganz anders darstellen. Hier ist die erste Anlage der Nervenzellenfortsätze (der Axencylinder und Dendriten) zu suchen, sowie der fasrigen Gliatheile. All diese Gewebselemente würden also in ihrer Entwicklung abhängig sein von dieser Umgestaltung des Kerninhalts. Mehr möchte ich über diesen Punkt nicht aussagen, denn schon diese Sätze sind nur Vermuthungen, die des Beweises entbehren. In manchen Punkten finden dieselben eine Bestätigung durch die Untersuchungen Vignal's (87), welcher bezüglich der Erkenntniß der Zellformen zu

[1]) vergl. Waldeyer (68).

SCHOOL OF MEDICINE
UNIVERSITY OF LEEDS.

positiveren Ergebnissen als ich gelangt ist: Die Zellen, welche ursprünglich die Wandung der Hirnbläschen bilden, verlieren mit Ausnahme der innersten Lage, sehr bald ihren epithelialen Charakter und werden „unregelmäßige“ Zellen mit „ziemlich entwickeltem“ Protoplasma. Sie bilden die embryonale graue Substanz. In derselben lassen sich noch keine besonderen Zellen unterscheiden, welche Neurogliazellen werden. Diese Structur bleibt bis zum 5. Monat. Die erste Schicht Meynert's (fibrilläre Schicht) erscheint vom ersten foetalen Monat ab, die weiße Substanz entwickelt sich zwischen dem 2. und 3. Monat, vom $5^1/_2$ Monat ab die Schicht der großen Pyramidenzellen (aber erst im 8. Monat sehr deutlich); ebenso dann die kleinen Pyramidenzellen. Im 9. Monat die Zellen der 4. und 5. Meynert'schen Schicht. Die Neurogliazellen differenziren sich in den embryonalen Zellen erst während des 6. Monats, sie werden aber erst deutlich während des 8. Monats. Schließlich darf hier auf die Untersuchungen von Witkowski (69) hingewiesen werden, welcher den innigen chemischen Zusammenhang zwischen den feinen Nervenendigungen und der Grundsubstanz (der Neuroglia) betont hat.

Wenn ich meine eigenen Erfahrungen mit diesen anderweitigen Untersuchungen über die Entwicklung des embryonalen Nervengewebes zusammenhalte, so finde ich in den ersteren eine weitere Stütze für die neuerdings wohl kaum mehr angefochtene Auffassung, daß das Grundgewebe resp. die Stützsubstanz histogenetisch betrachtet, dem Nervengewebe gleichgeartet und demgemäß auch ectodermaler Abstammung ist. Die dunkel tingirten kleinen Kerne, welche in der zweiten Hälfte des Embryonallebens zu gleicher Zeit mit dem Hineinwachsen der Blutgefäße auftreten, faßte ich infolge ihres morphologischen und tinctoriellen Verhaltens als (mesodermale) Bindewebszellen auf, welche mit der weiteren Entwicklung des Gehirns an Zahl bedeutend zunehmen. Für jeden Fall aber sind sie noch in der Rinde des Neugeborenen zu spärlich vertreten, als daß sie einen wesentlichen Antheil an dem Aufbau des Stützgewebes besitzen können. Für das spätere vollentwickelte Gehirn in welchem die dunkel tingirten Kerne, besonders in der Markleiste und in der weißen Substanz auch unter normalen Verhältnissen zahlreicher beobachtet werden, sind diese tinktoriellen Unterscheidungen aber kaum mehr ausreichend, um den histologischen Charakter dieser Kerne festzustellen. Es treten hier zweifellos zahlreichere, unbestimmte und schwerer in das Schema der dunklen

und der blassen Kerne einzureihende Kernformen auf, über deren Bedeutung die tinctoriellen Methoden keinen weiteren Aufschluß gewähren.

Mit diesen Ausführungen hoffe ich den früher aufgestellten Satz begründen zu können, daß die Kernfärbungsmethoden an sich, schon beim Studium der normalen Verhältnisse der Großhirnrinde nur eine beschränkte Einsicht gewähren, und daß insbesondere die Forschungen über die histologische Beschaffenheit aller Gliatheile am fertigen Gehirn auf diesem Wege wohl keine weitere Förderung erfahren können. Es erwächst uns deshalb die Pflicht, nach andern Methoden der Neurogliauntersuchung zu forschen, welche ein positiveres Ergebniß auch für unsere Aufgaben erhoffen lassen. Ich beabsichtige dabei nicht den ganzen Entwicklungsgang der anatomischen Forschung auf diesem Gebiet hier wiederzugeben; wohl aber ist es nöthig, die heute gesicherten Thatsachen über die histologischen Elemente der Gerüstsubstanz und ihr Verhältniß zum spezifischen Nervengewebe sowie zu den Blut- und Lymphgefäßen des Gehirns sich zu vergegenwärtigen, um einen Ausgangspunkt für die Forschungen an pathologischen Objekten zu gewinnen.

Auch hier werden wir zuerst auf die embryonalen Studien zurückgreifen müssen; so befruchtend dieselben für unsere Kenntniß über den Aufbau des peripheren und centralen Nervensystems, besonders unter dem Einfluß der Forschungen von His (64) geworden sind, so müssen wir doch zugestehen, daß gerade die Entwickelung des secundären Vorderhirns d. i. der Hemisphären in histologischer Beziehung beim menschlichen Embryo noch sehr der Aufklärung bedürftig ist. Wie unvollkommen die Ergebnisse solcher Arbeiten an menschlichen Embryonen früherer und späterer Entwicklungsstadien sein können, geht schon aus der oben gelegentlich der Kernstudien gegebenen kurzen Skizze hervor. Ueber die früheste histologische Entwickelung der secundären Vorderhirnbläschen liegen beim Säugethierhirn nach dieser Richtung nur spärliche Befunde vor, welche von den Beobachtungen über die erste Entwicklung der übrigen Abschnitte des Medullarrohres nicht wesentlich verschieden sind.

Schon in der ersten Entwickelung finden sich in der Medullarplatte zwei gesonderte (epitheliale) Zellformen, von denen die eine die Spongioblasten umschließt, die zum Aufbau eines embryonalen Gerüstgewebes, des „Myelo- oder Neurospongiums“ dienen, während

die andere durch die Keimzellen, „Neuroblasten“, gebildet wird, aus welchen sich die Nervenzellen sammt Nervenfasern entwickeln. Das gegenseitige Verhältniß dieser beiden Zellarten, welche sich schon in den frühesten Entwickelungsstadien als (histologisch) differente Zellgebilde erkennen lassen, ist noch völlig unaufgeklärt. Wir stehen also der merkwürdigen Thatsache gegenüber, daß die epithelialen Zellen der Gerüstsubstanz — die späteren Gliazellen — und die eigentlichen Nervenzellen von ihrer Entstehung an gesonderte Bedingungen ihres Wachsthums, ihrer Vermehrung und Weiterentwickelung besitzen. Für die Structurverhältnisse der Neuroglia im fertigen Organismus ist der Umstand bemerkenswerth, daß schon in der ersten Entwicklung des Medullarrohrs an bestimmten Abschnitten der Spongioblasten eine Scheidung in festere, in Form eines Balkengerüstes persistirende Bestandtheile (das vorstehend erwähnte Myelo- oder Neurospongium) und in eine weichere, flüssige (?), durchsichtige, die Hohlräume des Balkengerüstes erfüllende Substanz stattfindet. Ihre „kernhaltigen Leiber“ bilden eine breite Mittelzone, welche nach innen und nach außen von kernfreien Randzonen eingefaßt wird. Erst durch diese Umwandlung der ursprünglichen Epithelzellen wird der für die Weiterentwicklung der Keimzellen nöthige Raum geschaffen. Da diese Spongiosa während langer Zeit (der Foetalperiode) eine stetige Fortentwickelung zeigt, indem sowohl die Kerne der Spongioblasten sich theilen, als auch die Gerüstbestandtheile selbst an Masse und Ausdehnung zunehmen, so müssen derselben die Eigenschaften lebender Zellsubstanz zuerkannt werden. Das spätere Schicksal der Spongioblasten resp. des Neurospongiums ist noch nicht klar gestellt. Man wird sich nach meiner Ansicht die größte Zurückhaltung auferlegen müssen, wenn man aus diesen Thatsachen, welche den frühesten Entwicklungsstadien des Centralnervensystems entnommen sind, Schlüsse über die Zellen und die Gerüstsubstanz des fertigen Gehirns entnehmen will.

Es ist deshalb zweckmäßig, an Theilen des Nervensystems, welche leichter in ihrer Entwickelung weiterhin verfolgt werden können, Aufschluß über das Schicksal der ursprünglichen Gerüstzellen zu suchen. Diesen Weg hat W. Müller (70) in seinen Studien über die Retina betreten. An dieser, welche bekanntlich entwicklungsgeschichtlich als vorgeschobener Posten des Vorderhirns aufgefaßt werden darf, lassen sich unter relativ einfacheren Verhältnissen die Structurbestandtheile der nervösen und der

Stützelemente erforschen. Die (functionell) indifferenten Gebilde des Ectoderms (Neuroderm) werden zu Elementen des Fulcrum[1]) und unterliegen sehr verschiedenartigen „Anpassungen". Nach diesem Autor ist die „granulirte Substanz" oder das „feine Netzwerk" sowohl der Molekularschicht der Retina, als auch der grauen Rinde des Centralnervensystems als Intercellularsubstanz aufzufassen, welche von den Fortsätzen der Fulcrumzellen (Spongioblasten) abgeschieden wird. „Diese Intercellularsubstanz ist blaß, wie gequollen und von kleinen Hohlräumen, welche Flüssigkeit enthalten, durchsetzt; denn nur unter dieser Voraussetzung vermag ich mir die netzförmige Beschaffenheit zu erklären, welche das Gewebe in Folge der Anwendung von Härtungsmitteln zeigt (Neurospongium.)" [2])

So einfach die Verhältnisse der Grund- und Stützsubstanz in ihrer ursprünglichen Beschaffenheit und Anordnung gemäß diesen Forschungen erscheinen, so mannichfaltig und vielgestaltet — und wie ich gleich hinzufügen will — so unentwirrbar werden dieselben beim fertigen Gewebe des Centralnervensystems. Die umfassendste Bearbeitung hat dieses Thema durch H. Gierke (74) gefunden. Es werden seine Studien zum Ausgangspunkt für alle späteren Forschungen dienen müssen. Ich werde hier nur ganz kurz aus dieser inhaltreichen Arbeit einige Hauptsätze wiedergeben, muß mir aber vorbehalten, noch öfters bei Besprechung einzelner hierher gehöriger Punkte auf dieselbe zurückzukommen. „Das Stützgewebe des Centralnervensystems ist wohl in Hinsicht seiner Aufgabe, seiner Funktion, mit dem Bindegewebe zu vergleichen, im Uebrigen aber unterscheidet es sich wesentlich von ihm, insbesondere in Hinsicht auf die Entwicklung, das Aussehen und das Verhalten des fertigen Gewebes. Dasselbe besteht aus zwei Bestandtheilen, aus der ungeformten und der geformten Substanz,

---

[1]) Als „Fulcrum" bezeichnet W. Müller die nicht nervösen aus dem Ectoderm stammenden Bestandtheile des Stützgewebes.

[2]) Nicht unterlassen will ich es, auf die Auffassung von W. Müller über die Bedeutung des Neurospongiums hinzuweisen: „Die Bedeutung des Neurospongiums suche ich hauptsächlich darin, daß, wo dasselbe zur Entwicklung kommt, eine Uebertragung der Erregung zwischen verschiedenen Ganglienzellgruppen stattfindet, oder mit anderen Worten verschiedene Leitungsstationen ihr Ende erreichen. Das Neurospongium spielt dabei meiner Ansicht nach lediglich die Rolle einer Stütze oder eines Isolators, die Uebertragung selbst findet direkt zwischen dem Protoplasma der Ganglienzellenfortsätze statt."

der Gliasubstanz und den Gliazellen; erstere kann auch als Grundsubstanz bezeichnet werden, letztere bestehen aus Kernzellen und kernarmen Zellen und deren Ausläufern.“ Sog. freie Kerne — wie sie von den früheren Autoren beschrieben wurden — sind als Bestandtheile des Gliagewebes mit seltener Ausnahme nicht vorhanden. Die Grundsubstanz ist „homogen, structurlos und von weicher aber fester Consistenz. Die ihr gewöhnlich zugeschriebenen Einlagerungen, die Molekel, existiren nicht. Die morphologische Beschaffenheit der Glia oder der Stützzellen mit ihren Fortsätzen zeigt die mannichfaltigsten Verschiedenheiten, welche sowohl das Protoplasma des Zellleibes, die Fortsätze und die Kerne betreffen. „Alle diese Bestandtheile sind einem Verhornungsproceß in verschiedenem Maaße unterworfen, welcher vor Allem die Kerne betrifft und zur obigen Unterscheidung der Kernzellen und kernarmen Zellen geführt hat. Die Zellkörper unterliegen bei der Bildung der Ausläufer einer sehr verschiedenartigen Veränderung: sie können sich sehr verkleinern oder umgekehrt noch an Umfang zunehmen. Andererseits können aber auch die Kerne in den großbleibenden Zellleibern mehr oder weniger atrophiren, so daß sie häufig sehr unscheinbar werden. Dann auch können die Kerne bei der Keratinumwandlung den sie umgebenden Zellkörpern in Hinsicht auf die chemische Zusammensetzung so gleichwerthig werden, daß sie sich in ihnen schwer oder gar nicht mehr differenziren, selbst die besten Kernfärbemittel machen in vielen dieser Gliazellen keine Spur eines Kernes mehr deutlich.“

Die feinsinnigste Beobachtung verbindet sich mit einer tiefdurchdachten teleologischen Beweisführung bei der genaueren Schilderung der Art und Weise, wie aus der Stützsubstanz „das schützende und stützende Gerüst für die zarten nervösen Elemente aufgebaut wird. Das Prinzip dieses Aufbaues ist folgendes: „Ueberall wird ein allgemeines Grundgerüst aufgeführt, das sowohl innen nach den Hohlräumen hin, wie außen an der Oberfläche besonders stark ist und keine nervösen Elemente enthält. Zwischen dieser Ventrikelauskleidung und der oberflächlichen Gliahülle ist ein Geflecht von Gliazellen ausgespannt, dessen Lücken die Nervenelemente enthalten: z. Th. allein (weiße Substanz), z. Th. zusammen mit der Grundsubstanz (graue Substanz).“ Speziell bezüglich der Großhirnrinde äußert er sich folgendermaßen: „Die an Nervenelementen ärmere äußere Schicht (zellarme Schicht) ist von einer Gliahülle umzogen. In dem der Gliahülle zunächst liegenden Ab-

schnitt dieser äußeren Schicht findet sich — besonders beim Menschen — ein Geflecht sehr feiner markhaltiger Nervenfasern, deren Zusammenhang und Bedeutung bisher noch unbekannt ist. Diese Fasern sind einfach in der Grundsubstanz eingebettet. Der innere Abschnitt, welcher in die an Nervenzellen reiche Schicht übergeht, enthält in den Lücken seines Glianetzes, eingebettet in der reichlich entwickelten Grundsubstanz, ein dichtes Netzwerk von Nervenfibrillen, welche aus den Protoplasma- (besonders den Spitzen-)fortsätzen der Nervenzellen der folgenden Schicht hervorgegangen sind. Er bezeichnet sie als marklose, nackte Nervenfasern.[1]) Beim Menschen befindet sich also ein schmaler Streifen reiner Stützsubstanz ohne jede nervöse Einlagerung zwischen der Gliahülle und dem Plexus markhaltiger Fasern; derselbe ist an verschiedenen Stellen dann auch besonders in verschiedenen Gehirnen sehr verschieden entwickelt, fehlt aber nirgends ganz. Die Gliazellen des Stützgerüstes sind in der ganzen Rinde ziemlich gleichmäßig gestaltet. In der äußeren zellarmen („netzförmigen“) Schicht sind sie viel größer als in den tieferen Rindenschichten (der dicht gedrängten Nervenzellen). Die großen Nervenzellen besitzen eigene Scheiden, welche von etwas anders gestalteten Gliazellen eingenommen werden. Gerade in der Hirnrinde des Menschen spielt der Verhornungsproceß eine große Rolle für die besondere Gestaltung der Gliazellen. Man kann alle möglichen Stadien des Zellschwundes beobachten; im Verhältniß zu den Fortsätzen können die von den Zellen gebildeten Knotenpunkte des Stütznetzes nur noch kleine Körper darstellen“. Zur Vollendung seiner Arbeit ist Gierke leider nicht gelangt.

Manche Einzelheiten seiner Darstellung, besonders die Schilderung der netzförmigen Schicht ist heute wohl nicht mehr zutreffend. An dieser Stelle haben sicher, wie ein Blick auf seine Abbildung 19a lehrt, die von ihm benutzten Methoden versagt. Doch ist trotz einzelner Mängel für alle Untersuchungen, welche mit den bis jetzt in der pathologischen Histologie geübten Methoden ausgeführt werden sollen, eine genaue Kenntniß seiner Ergebnisse unentbehrlich.

[1]) Bemerkenswerth ist an dieser Stelle die Aeußerung Gierke's, daß bei Anwendung von Osmiumsäure auch die verhornten Gliafasern sich häufig sehr schön mit Osmium schwärzen. Aus diesem Grunde erscheint die Exner'sche Methode bezgl. einer ausschließlichen Färbung der markhaltigen Nervenfasern nicht beweiskräftig. Aber auch die von mir früher geäußerten Bedenken gegen die Möglichkeit einer specifischen Markscheidenfärbung durch die andern jetzt gebräuchlichen Methoden werden durch diese Erfahrung Gierke's bekräftigt.

Auch hier haben uns die neueren Forschungen bis zu gewissem Maaße einen Einblick verschafft. Ich erwähne besonders die Arbeiten von Golgi, Ramôn i Cajal, Kölliker, v. Lenhossek und Retzius.[1]) Dieselben bestätigen den ectodermalen, „ependymaeren" Charakter der Gliazellen und bringen auch genauere Mittheilungen über die Lagerung derselben innerhalb der grauen und weißen Substanz. Doch sind diese Befunde, selbst für die graue Substanz des Rückenmarks, noch keineswegs als abgeschlossen zu betrachten; noch ungenügender sind sie bezüglich der Großhirnrinde Wenn auch einzelne zellige Gliatheile sammt ihren reichen fasrigen Ausläufern in wunderbarer Weise mittelst der Golgi'schen Methode hervortreten und damit die von Jastrowitz als Spinnenzellen benannten Gebilde in einer früher nie erreichten Deutlichkeit an Schnittpräparaten dargestellt werden können, so handelt es sich doch immer nur um die plastische Wiedergabe einzelner Gliagebilde. Nur für diejenigen fasrigen Structurelemente, welche in unmittelbarem Zusammenhang mit dem compakten Zelltheile erscheinen, läßt sich die Eigenschaft als Gerüstfaser feststellen. Alle freien, von Zellen losgelösten Faserabschnitte, welchen wir bei der Golgi'schen Methode so häufig innerhalb der Hirnrinde beim erwachsenen Menschen begegnen, lassen eine bestimmte Deutung über ihre Zugehörigkeit zum Nerven- oder Gliafasersystem nicht zu, da ja bekanntlich die Golgi'sche Silbermethode beide in bevorzugter Weise ausprägt. Trotz dieser für den weniger geübten Untersucher störenden Eigenschaft dieser Versilberungsmethode sind aber doch von mehreren Forschern bestimmte Angaben über das Gliagerüst der Großhirnrinde gemacht worden.

Golgi nimmt an, daß die enorm langen protoplasmatischen (Spitzen-) Fortsätze der Pyramidenzellen, welche in der Mehrzahl bis in die obersten Lagen der zellarmen Schicht hinaufreichen, sich hier eng verflechten und in Verbindung treten mit den Gliafasern.

Nach Martinotti überschreiten die Spitzenfortsätze der Rindenpyramidenzellen die Schicht der markhaltigen nervösen Fasern und gehen bis zum äußersten Rand der Gliaschicht, wo sie keine nervösen Fasern mehr vorfinden. Er nimmt mit Golgi an, daß die protoplasmatischen Ausläufer der Nervenzellen mit ihren feineren

---

[1]) Bezüglich der ausführlichen Litteraturangaben verweise ich auf Waldeyer (38).

Verzweigungen danach streben, sich in Verbindung mit den Gefäßen zu setzen.

Ramôn y Cajal (39) folgert aus seinen Beobachtungen an embryonalen und ganz jugendlichen Säugethieren, daß zwei Arten von Glia- oder Stützzellen unterschieden werden müssen. Die einen sind epithelialen Ursprungs und unabhängig von den Gefäßen. Die anderen, deren Ursprung noch unsicher ist, finden sich in nächster Umgebung der Gefäße und heften sich an diese oft mittelst dicker Fasern an.

Vergleichend-anatomische Ergebnisse von G. Retzius haben auch für die Oberflächenschicht der Großhirnrinde sehr werthvolle Aufschlüsse gebracht. Sie lehren uns, daß in dieselbe lange verästelte Ausläufer der Ependymzellen (Neuroepithelzellen) hineinstrahlen, welche von der Ventrikelwand aus radiär durch die ganze Dicke des Gehirns hindurchlaufen und mit den oberflächlichen Gliazellen zusammen das gliöse Flechtwerk bilden. Die im Verlauf dieser Arbeit noch öfters zu erwähnende gliöse Deckschicht der Hirnrinde (Gliahülle von Gierke) wird aber in ihrem Bau noch complizirter durch die von ihm (in Uebereinstimmung mit Ramôn y Cajal und Martinotti) gefundene Thatsache, daß hier auch die Endausbreitungen der Spitzenfortsätze der großen Pyramidenzellen gelegen sind. Die Methoden, auf welchen diese Untersuchungen basiren, können aber auf die menschliche Großhirnrinde nur in beschränktestem Maaße und unter bestimmten Voraussetzungen (z. B. auf die Untersuchung des Gehirns bei Enthaupteten) Anwendung finden. Vor Allem aber fehlt uns die Möglichkeit, auf diesem Wege in größeren Schnittpräparaten sowie an pathologischen Objekten, welche der Natur der Sache entsprechend, nicht sofort nach dem Tode der Leiche entnommen werden konnten, die Verhältnisse der Neuroglia durch die ganze Großhirnrinde zur Darstellung zu bringen. Ich sehe hierbei ganz ab von den übrigen technischen Mängeln, welche gerade für die oberflächlichen Rindenschichten eine genauere Feststellung der feineren Structurverhältnisse an normalen und pathologischen Stücken des völlig entwickelten menschlichen Gehirns fast unmöglich machen.

Nun hat uns neuerdings Weigert mit mikroskopischen Schnitten aus dem Centralnervensystem bekannt gemacht, in welchen eine elektive Färbung der Neurogliafasern zum ersten Mal gelungen ist. Dieselben enthüllen, daß ein „ganz überraschender Reichthum“ an Ner-

rogliafasern besteht, welche, „wenn man dieselben Altersstufen der Menschen berücksichtigt, in exquisiter Weise, trotz aller anscheinenden Unregelmäßigkeiten, für jede Stelle des Centralnervensystems einen ganz feststehenden Typus aufweisen“. Die Fasern entspringen an diesen Schnittpräparaten nicht direkt aus Zellen, sondern legen sich dem Zellleibe nur an. Er bestätigt damit die früher von Ranvier gemachte Beobachtung. Die Gliazellen werden bei dieser Methode nicht gefärbt. Ein großer Theil der Fasern steht überhaupt in keinerlei Zusammenhang mit Zellen. Ueber die Vertheilung der Gliafasern in der Großhirnrinde bemerkt Weigert, daß die tieferen, an Nervenzellen reicheren Schichten sehr arm an Neuroglia sind, während an der Oberfläche ein dichtes Netz vorhanden ist, „dessen Fasern vorwiegend senkrecht und schief zu der freien Fläche, also auch zu den Tangentialfasern, diese letzteren durchsetzen und in die darunter liegende Zone eindringen.“ Betreffs der allgemeinen Verhältnisse in der Anordnung der Gliafasern und ihrer Beziehung zu den nervösen Bestandtheilen, scheint mir, soweit dies aus der kurzen Mittheilung von Weigert zu entnehmen ist, in manchen wesentlichen Punkten eine erfreuliche Uebereinstimmung mit den Befunden von Gierke zu bestehen. So sind die einzelnen Nervenfasern der weißen Substanz von Gliafasern umscheidet, die großen Ganglienzellen der Vorderhörner des Rückenmarks von einem reichlichen Glianetz umwoben, die reichste Gliaanhäufung findet sich in der Umgebung des Centralkanals. In anderen Punkten weichen aber die Weigert'schen Befunde von denjenigen Gierke's erheblich ab. So finden sich bei der Weigert'schen Methode in der Substantia gelatinosa Rolando nur ungemein spärliche Gliafasern; während dieselbe nach Gierke ein sehr engmaschiges Glianetzwerk enthält, welches von dichtgedrängten Zellen hergestellt wird. Weigert macht dann auf den tiefgreifenden Unterschied zwischen den Gierke'schen Zeichnungen der „Neurogliakörbe“ um die Purkinje'schen Zellen von denjenigen in seinen Präparaten aufmerksam. Die Neurogliagerüste, welche Gierke in den übrigen Schichten (Körner- und Molekularschicht) des Kleinhirns abbildet, konnte Weigert nicht bestätigen. Diese sich völlig widersprechenden Befunde erscheinen vorläufig unaufgeklärt; sie erwecken aber die Vermuthung, daß bei der elektiven Färbung Weigert's sich nur gewisse (nicht alle) Gliafaserbestandtheile kenntlich machen. Gerade die vorstehend erwähnten Differenzen für die Substantia gelatinosa Rolando sprechen für diese Auffassung. Nach Gierke würde das

feine reticuläre Gefüge aus dicht gedrängten Gliazellen, welche nur Hohlräume für die zahlreichen kleinen und zarten Nervenzellen dieser Substanz darbieten, bestehen. Aber diese Zellen mit ihren feinsten Ausläufern hat Weigert mittelst seiner Methode nicht feststellen können. Das Vorhandensein einer Grundsubstanz im Sinne der Gierke'schen Auffassung, welche mit den oben gegebenen histogenetisch und vergleichend-anatomisch gewonnenen Anschauungen von W. Müller principiell in Uebereinstimmung steht, konnte Weigert nicht zur Darstellung bringen.

Es ist diese Thatsache besonders im Hinblick auf die Großhirnrinde bemerkenswerth, in welcher nach den Anschauungen von Gierke gerade die ungeformte Grundsubstanz einen charakteristischen Hauptbestandtheil des Stützgewebes darstellt. Freilich darf man sich nicht verhehlen, daß auch mittelst der Gierke'schen Färbemethoden diese Grundsubstanz nicht kenntlich gemacht werden kann und demgemäß auch hier eine hypothetische Annahme bleibt. Ich berühre damit den wundesten Punkt der Gliaforschung, welcher zugleich uns heute die Möglichkeit verschließt, zu einem endgiltigen Urtheile über die pathologischen Vorgänge innerhalb der Grund- und Stützsubstanz zu gelangen. Ich habe mich jahrelang bemüht, sowohl an normalen wie pathologischen Gehirnen über die Beschaffenheit und pathologische Veränderung der „granulirten" resp. „retikulären", „spongiösen" Grundsubstanz ins Klare zu kommen, muß aber gestehen, daß ich nicht über gewisse allgemeine Grundanschauungen hinausgekommen bin, welche mit der Auffassung von W. Müller übereinstimmen.[1]) Das Vorhandensein einer

[1]) Bekanntlich hat sich C. Frommann (72) in eingehendster Weise mit der Klarstellung dieser Fragen beschäftigt und ist zu dem Schlusse gelangt, daß überall innerhalb der Gewebsinterstitien der grauen Substanz d. h. zwischen Nervenfasern, Nervenzellen, Bindesubstanzzellen und Gefäßen ein zartes Netz feinster Fäden bestehe, welche in ihren Knotenpunkten resp. Enden Körnchen tragen. Mittelst dieses Netzes hängen nach C. Frommann auch alle genannten Gewebselemente unter einander zusammen. Aehnliche Befunde sind in neuster Zeit auch von Leydig gemacht worden. Ausführlicher über diese Verhältnisse spricht sich C. Frommann im Jahre 1884 aus. In einer Polemik gegen Schwalbe's Auffassung über die Zusammensetzung der Neuroglia bestreitet Frommann das Vorhandensein einer weißen gerinnbaren Substanz, welche die Grundlage der Glia darstellen sollte, da diese Substanz in keiner Weise exakt nachgewiesen sei. Dagegen hält er an seiner Darstellung fest, daß die Glia aus Fasern und Netzen bestehe, „deren Knotenpunkte eine ziemlich wechselnde Beschaffenheit besitzen und mitunter größere Anhäufungen einer mattgranulirten

formlosen Intercellularsubstanz, welche den ectodermalen Zellen resp. Fortläufern entstammt, erscheint mir gerade für die graue Hirnrinde unabweisbar. Speziell für die letztere kann indirekt eine Stütze für diese Annahme in dem relativ spärlichen Vorhandensein von zelligen und fasrigen Gliabestandtheilen innerhalb der an Nervenzellen reichen Rindenabschnitte gefunden werden. Sowohl die Gierke'schen als auch Weigert'schen Untersuchungen stimmen in diesem Befunde überein. Weder die distincte Ganglienzellenfärbung durch Nissl, noch die Weigert'sche Markscheidenfärbung in ihren verschiedenen Modifikationen lassen Nervenfasern und Ganglienzellen so dichtgedrängt oder so compact aneinander gelagert erscheinen, daß durch diese Bestandtheile und durch das Gliafasernetz der vorhandene Raum ausgefüllt erschiene. Golgi hat diese Lücke dadurch auszufüllen versucht, daß er den Hauptantheil der „intercellulären fasrigen Substanz der Rinde" den Ramificationen (Collateralen) der Axencylinderfortsätze zuweist, welche er zu einem anastomosirenden Netzwerk sich verbinden läßt. Derartige Anastomosen sind aber — wie ich hier der Vollständigkeit halber einschalten will — nach den Untersuchungen von

---

kernhaltigen oder kernlosen Substanz einschließen." Die Fasern und die Netze mit ihren Knotenpunkten haben ein homogenes oder blaß granulirtes Aussehen und keine scharfen Konturen. Er erinnert an seine früheren Untersuchungen und führt seine Befunde über die Beschaffenheit der Glia (unter Jodserum zerzupfte Präparate von der weißen Substanz des Rückenmarks vom Rind) an. — Gelegentlich unserer gemeinschaftlichen Ganglienzellenstudien haben wir auch diesem Gegenstande unsere Aufmerksamkeit geschenkt. Zweifellos wird bei starker Vergrößerung (homogene Oelimmersion) und bei Untersuchung frischer, dem Großhirn eben getödteter Weißfische entnommener Rindenpartikeln im Blutserum eine retikuläre Beschaffenheit der zwischen den Ganglienzellen gelegenen Bestandtheile festgestellt werden können. Es ist ein außerordentlich feines, blasses, netzförmiges Gefüge sichtbar; daß dieses aber — wie C. Frommann meinte — auf der netzförmigen Anordnung präformirter feinster Fäden und Körnchen beruhe, erschien mir ein zu weit gehender Schluß. Denn es ist ebenso wahrscheinlich, daß es sich hier um künstliche Erscheinungen, um Gerinnungsvorgänge innerhalb einer homogenen, flüssigen Grundsubstanz handelt. Für letztere Annahme spricht besonders die Thatsache, daß während der Beobachtung das Netzwerk resp. die Bälkchen und Fädchen dichter und dunkler d. h. stärker lichtbrechend werden. Eine Erklärung hierfür liegt sehr nahe: je weiter die postmortalen Veränderungen fortschreiten, desto ausgiebiger werden die Gerinnungsvorgänge innerhalb dieser Zwischensubstanz und desto deutlicher das retikuläre resp. spongiöse Gefüge. Diese Befunde schienen mir immer ungenügend, um Rückschlüsse auf die Beschaffenheit dieser Zwischensubstanz im lebenden Gewebe zu geben. —

His, Forel, Ramón y Cajál u. A. nicht vorhanden, vielmehr laufen die Endverzweigungen der Nervenfasern und Axencylinderfortsätze frei aus und legen sich nur an benachbarte Faserendigungen an.[1]) Ohne auf diese feineren, noch strittigen hirnanatomischen Verhältnisse weiter einzugehen, wird man sagen dürfen, daß obgleich durch die Golgi'sche Methode mit der Kenntlichmachung des reichen „Nervenfaserfilzes" der Raum für die ungeformte Grundsubstanz immer mehr eingeschränkt wurde, doch noch kein zwingender Beweis gegen die Annahme einer solchen erbracht ist.

Eine weitere dunkle Frage bei der Gliaforschung ist die Betheiligung der mit den Blutgefäßen in die ectodermalen Bestandtheile eindringenden Bindegewebselemente. Gierke bestreitet direkt, daß Stützzellen von außen mit den Gefäßen oder auf andere Weise in die Anlage des Centralorgans hineinwuchern. Doch sind seine Befunde durch diejenigen von His (64) überholt. Diese haben dargethan, daß schon in der Periode der ersten Neuroblastenentwicklung von außen her Gefäßsprossen in die Markplatte eindringen, welche sich in deren verschiedenen Distrikten rasch verbreiten. Beim menschlichen Embryo treten etwa vom Ende des zweiten Monats an, „erst sparsam, dann aber zahlreich, kleine dunkelkörnige Zellen auf, welche allmählich sowohl durch die weiße, als durch die graue Substanz sich zerstreuen." Nach His sind dies „amöboide Bindegewebszellen, welche in relativ später Zeit in das Mark eindringen und sich dem Spongiosagerüst allenthalben anlagern." His betrachtet die Deiters'schen Zellen als echte dem Markgerüst eingelagerte Bindegewebszellen.

Rein morphologisch betrachtet und aus der tinctoriellen Beschaffenheit (mittelst unserer bisherigen Färbemethoden) wird sich aber meines Erachtens beim fertigen Gehirne diese Streitfrage nicht lösen lassen. Wie schon bei den Kernstudien erörtet wurde, sind wohl bei ganz jugendlichen Individuen die dunklen und die blassen Kerne streng auseinanderzuhalten, während mit der fortschreitenden postfoetalen Entwickelung einerseits die Zahl der blassen freien Kerne spärlicher wird, andererseits aber auch die ursprünglich dunklen Kerne zweifellos die mannigfachste Formveränderung er-

[1]) Eine anschauliche schematische Darstellung der möglichen Beziehungen zwischen Nervenzelle und Nervenfaser hat Obersteiner (27) mit Zugrundelegung der Waldeyer'schen Lehre von den „Neuronen" gegeben.

fahren. In dieser Beziehung sind gerade die großen Gliazellen am ähnlichsten den Bindegewebszellen (Ranvier'sche Zellen), welche zwischen den primären Bindegewebsbündeln der Sehnen gelegen sind. Maßgebender aber für ihre histologische Bedeutung sind zweifellos die Verbindungen resp. Zusammenhänge, welche diese Zellen mit den fasrigen Elementen besitzen. Hier weisen die Gierke'schen Befunde mehr darauf hin, daß diese Zellen wahre Bestandtheile des Neurospongiums sind. Doch muß ich hier nochmals auf die neuesten Weigert'schen Befunde hinweisen, welche einen unmittelbaren Zusammenhang der Gliafasern mit diesen Zellen nicht ergeben, sowie auch auf den von ihm gefundenen Unterschied zwischen diesen beiden Stützelementen bezüglich der mikrochemischen (tinctoriellen) Reaction.

Es taucht deshalb wiederum die Frage auf, inwieweit außer diesen Abkömmlingen der Spongioblasten zellige und fasrige Elemente, die dem Bindegewebe im engeren Sinne entstammen, dem grauen Rindenlager zugehörig sind. Thatsächlich findet man an feinen Schnittpräparaten der Außenwand der adventitiellen Gefäßscheiden zellige Gebilde angelagert, welche bei Hämatoxylin-Eosinfärbung einen blaßrosaroth gefärbten, platten, vielzackigen, mit langen Ausläufern versehenen Zellleib besitzen. An besonders günstigen Stellen, wo das Gefäß in einer erweiterten Lücke des perivasculären Raums gelegen ist, sind diese Zellen, sowohl von der Gefäßwand, als auch von der begrenzenden Glia losgelöst und sind nur durch lange, feine, ungefärbte, glänzendhelle Fortsätze, sowohl an die Gefäßwand, als auch den Gliasaum angeheftet. Gierke hat bekanntlich diese Zellen ebenfalls als Gliazellen bezeichnet und sie nicht als der adventitiellen Gefäßscheide zugehörig erachtet, sondern als Auskleidungszellen des perivasculären Raumes der äußeren gliösen Begrenzungsfläche zugetheilt.[1]) Beim normalen menschlichen Gehirn sind an gut gehärteten (nicht überhärteten) Präparaten und dünnen Rindenschnitten die perivasculären Räume, besonders bei jugendlichen Individuen nicht überall deutlich darzustellen, doch wird man immer Bildern begegnen, in denen streckenweise ein schmaler, lichter Saum zwischen der äußern Gefäßbekleidung und der Hirnsubstanz vorhanden ist, welcher durch feine

[1]) Gierke bestreitet für die Blutgefäße der grauen Substanz das Vorhandensein fibrillären Bindegewebes in der Gefäßwand. Dadurch unterscheiden sich nach ihm die Rindengefäße von denjenigen der weißen Substanz des Rückenmarks.

Fasern vielfach überbrückt wird. Gelegentlich gelingt der Nachweis, daß diese Brückenfasern zelligen Elementen angehören, welche der äußeren Gefäßwand glatt angelagert sind. Viel deutlicher werden diese Bilder an den Gehirnen alter Leute, besonders aber an unseren Paralytikergehirnen. Am eingehendsten und klarsten sind diese Verhältnisse von Adler (73) geschildert worden. Gerade bezüglich dieser Zellen möchte ich am ehesten an ihrer ectodermalen gliösen Abstammung zweifeln, da sie — wie gesagt — nach meinen Beobachtungen der adventitiellen Scheide angeheftet sind. In Fig. 23 der Gierke'schen Abbildungen ist der Durchschnitt durch eine Hirnarterie der grauen Substanz des Igels mit dem umgebenden perivasculären Raum gezeichnet. Hier haften polygonale, fortsatzreiche Zellen der adventitiellen Scheide direkt an und verbinden sich ihre Ausläufer netzförmig mit Fortsätzen, welche in der den perivasculären Raum begrenzenden Hirnsubstanz gelegen sind. Dieses Bild stimmt mit meinen eigenen Beobachtungen nur insofern überein, als der perivasculäre Raum von Ausläufern der Adventitialzellen überbrückt wird; einen Zusammenhang derselben mit den Zellen innerhalb der eigentlichen Stützsubstanz konnte ich an Schnittpräparaten nicht nachweisen. An diesen letzteren wird eine weitere Aufklärung mit unseren jetzigen Hilfsmitteln überhaupt nicht erlangt werden können.

Ueber das gegenseitige Verhältniß der ectodermalen und mesodermalen Gliazellen habe ich mir die folgende Ansicht gebildet:

Untersuchen wir frisch in Humor vitreus, Kochsalzlösung, Jodserum u. s. w. der normalen menschlichen Hirnrinde entnommene Gewebsstückchen, so finden wir immer bei Zupfpräparaten neben der bekannten retikulirt erscheinenden Substanz und neben Ganglienzellen kleinere und größere, runde, eiförmige und mehrkantige, hellglänzende homogen erscheinende Gebilde. Es sind dieselben kaum anders aufzufassen wie als verhornte Gliazellen, besonders wenn wir sie mit den Befunden von Gierke vergleichen. „Das ammoniakalische Carmin färbt die verhornten Zellen intensiver. Auch der Kern nimmt an der Verhornung theil, und erscheinen die Zellen auch bei Anwendung der besten Kernfärbemittel schließlich kernlos. Dieser Verhornungsproceß ist im Centralnervensystem des Kaninchens schon in den ersten Monaten nach der Geburt nachzuweisen und schreitet langsam mit dem Wachsthum des Thieres fort.“ Auf Grund dieser Erfahrungen ist wohl der Schluß gerechtfertigt, daß auch in unseren Isolirpräparaten die geschilderten Gebilde verhornte Glia-

zellen darstellen. Gehen wir weiter auf die Entwicklung des Markgerüstes in der ersten Embryonalanlage zurück, so lehren die Untersuchungen von His, daß die Spongioblasten im Gegensatz zu den reichliche Mitosen zeigenden Kernen der Keimzellen weniger ausgeprägte Kerntheilungsvorgänge erkennen lassen, daß eine sehr reichliche Entwicklung resp. Vermehrung dieser embryonalen Zellelemente des Ectoderms nicht wahrscheinlich ist. Dies führt zu der Annahme, daß die Aufgabe dieser Zellen beim Aufbau des Stützgewebes mit der Bildung der Ausläufer und der ungeformten Grundsubstanz ihren Abschluß erreicht hat und daß späterhin bei den Wachsthumsvorgängen des sich weiter entwickelnden Centralnervensystems andere von den Gefäßen her eindringende Elemente sich bethätigen. Unter dieser Voraussetzung muß man von primären resp. secundären Gerüst- bezw. Stützzellen sprechen. Die ersteren stellen im Centralnervensystem die schließlich verhornenden ectodermalen Gliazellen dar, die letzteren sind die vielgestalteten in der Form der Pinsel- und Spinnenzellen von Deiters, Jastrowitz, Boll u. A. beschriebenen Zellelemente. An diesen werden thatsächlich noch Lebenserscheinungen — wie Wachsthumsvorgänge — wahrgenommen. Hierher gehören denn auch die von Gierke genauer beschriebenen großkernigen Zellen mit relativ kleinem Zellkörper und einigen meistens nicht zu zahlreichen Fortsätzen (vergl. Fig. 1, 2 und 3 seiner Abbildungen). Er betont ausdrücklich, daß diese Zellen bei der Verdauungsmethode einen wenig widerstandsfähigen Zellleib besitzen, also nicht verhornen. Außerdem erwähnt er, daß die „zarten Gliazellen" nicht selten Kerntheilungen erkennen lassen.

Aus diesen Darlegungen geht hervor, daß gegenwärtig folgende Bestandtheile der Grund- und Stützsubstanz mit einiger Sicherheit festgestellt sind:

1) Die ungeformte Grundsubstanz.

2) Primäre Gliazellen ectodermalen Ursprungs, welche sich in fortschreitender Verhornung befinden. (Ramôn y Cajal'sche Gliazellen des I. Typus?)

3) Gliafasern, welche von diesen Zellen abstammen und nach den Gierke'schen und Weigert'schen Befunden eine außerordentlich reiche Verbreitung haben.

4) Secundäre Gliazellen mesodermalen Ursprungs mit mehr oder weniger zahlreichen Fortsätzen (Deiters'sche, Golgi'sche Gliazellen).

Ueber das anatomische Verhalten und über die Anordnung der Arterien des Rindenbezirks ist nach den Untersuchungen von Heubner und Duret in der Hauptsache eine durchaus genügende Aufklärung gebracht worden. Ich darf bezüglich der Einzelheiten auf die Darstellung in der Nervenlehre von Schwalbe verweisen. Ich möchte blos den Punkt, der bei der Untersuchung der pathologischen Objekte von Bedeutung wird, hervorheben, daß das Kapillarnetz der Großhirnrinde in der äußeren zellarmen Schicht weitmaschig ist, dagegen in der Schicht der großen Pyramidenzellen die reichste Entwicklung darbietet Die Rindenvenen sind weniger zahlreich als die Arterien und entspringen nach Duret hauptsächlich aus den Kapillaren dicht über der Markleiste.

Ueber die Lymphbahnen der Großhirnrinde ist unter den Forschern, welche sich auf anatomischem (Gierke, Frommann, Boll) und experimentellem (Key und Retzius, Schwalbe) Wege hauptsächlich mit diesem Gegenstand beschäftigt haben, eine Uebereinstimmung der Anschauungen nicht erzielt worden. Die gegensätzlichsten Auffassungen werden repräsentirt durch die Darstellungen von Gierke und Frommann. Beide begegnen sich aber in der Anschauung, daß Injektionsversuche eine definitive Lösung dieser Streitfragen nicht bringen werden; weder die von His geübte Methode mittelst Einstichen in die Großhirnrinde (Frommann), noch die von Key und Retzius in Anwendung gebrachte Füllung der Gefäßscheiden mit gefärbten Injektionsmassen von den subarachnoidalen Räumen aus (Gierke). Die Darstellung von Schwalbe in seinem Lehrbuche entspricht wohl den Anschauungen, die am meisten verbreitet sind. Er nimmt zwei durchaus getrennte Systeme von Hohlräumen an. Das eine besteht aus zwischen Endotheladventitia und Media gelegenen Spalträumen, welche mit den subarachnoidalen Räumen direkt zusammenhängen. Schwalbe bezeichnet es als das einzige wahre Lymphgefäßsystem der Hirnrinde. Das andere Kanalsystem breitet sich längs der äußeren Wand der Adventitia bis zum epicerebralen Raume an der Hirnoberfläche aus und sendet zahlreiche feinste Spalträume längs den Nerven- und Gliafasern zu den Nervenzellen, in deren Umgebung sie zu deutlich ausgeprägten Hohlräumen erweitert sind. Schwalbe spricht diesem Saftbahnsystem die Eigenschaft wahrer Lymphräume und Lymphspalten ab, da ein Zusammenhang dieser extravasculären Saftbahn mit den intraadventitiellen oder subarachnoidalen Lymphräumen nicht nach-

weisbar ist und andere offene mit Endothel bekleidete Lymphspalten oder Lymphgefäße, in welche sie einmünden, nicht nachgewiesen werden können.

Im Gegensatz zu dieser Auffassung verficht Gierke den Standpunkt, daß die Blutgefäße stets — von den Capillaren abgesehen — von „perivasculären“[1]) Räumen umgeben sind.[2]) Fibrilläres Bindegewebe findet sich nach diesem Autor längs der Rindengefäße niemals, so daß die Endotheladventitia an kleineren Gefäßen sich sehr innig mit der Außenfläche der Gefäßwand verklebt. Die „perivasculären“ Räume sind gegen das Blutgefäß absolut abgeschlossen, während sie nach außen einfach durch die Hirnsubstanz gebildet werden, und hier durch Lymphspalten mit dem Hirngewebe überall in Verbindung stehen. Die Mündungen der Saftlücken halten sich gern an die Gliazellen oder deren Ausläufer, welche aus der Hirnsubstanz in die perivasculären Räume eintreten, um durch sie hindurch zur Endotheladventitia zu gelangen. Die Stützsubstanz bildet auf diese Weise die Saftbahnen oder Lymphwege „für die aus den Nervenelementen, besonders aus den Nervenzellen bei ihrer Thätigkeit so ungemein reichlich ausgeschiedene Lymphe.“ „Die Lymphlücken und pericellulären Räume, die perivasculären Räume, die oberflächlichen Sammelräume zwischen Gliahülle und Pia mater sind Abschnitte dieses Saftkanalsystems.“

Das Vorhandensein der intraadventitiellen Lymphräume bestreitet Gierke.

Diese Anschauung deckt sich bezüglich des äußeren Systems mit derjenigen von Obersteiner (52) und Bevan Levis (17). Ersterer

---

[1]) Es herrscht die größte Verwirrung bezüglich der Nomenclatur dieser beiden grundsätzlich verschiedenen Lymph- resp. Saftbahnsysteme. Um nur ein Beispiel unter vielen herauszugreifen, so nennt Gierke die äußeren zwischen Adventitia und Stützsubstanz gelegenen Spalten „perivasculäre“ Räume; während Schwalbe dieselbe Bezeichnung für die zwischen Muscularis und Adventitia gelegenen Lymphbahnen in Anspruch nimmt. Man sollte immer nur von intra- und extraadventitiellen oder intra- und extravasculären Lymph- resp. Saftbahnen sprechen.

[2]) Warum Gierke die Capillaren ausnimmt, ist mir nicht ganz verständlich, da dieselben mit geringen Ausnahmen — nur die kleinsten Calibers — deutlich von extraadventitiellen Spalträumen umgeben sind. In der Zeichnung Nr. 2 (bei b) ist bei starker Vergrößerung eine größere Capillare wiedergegeben, welche den zweifellos sowohl durch Schrumpfung als Gewebsschwund erweiterten äußeren Lymphraum deutlich erkennen läßt. Daß es sich hier nicht um künstlich geschaffene Räume handelt, geht aus den den Raum zahlreich durchsetzenden gliösen Scheidewänden hervor. Die Endotheladventitia (c) ist zweifellos verbreitert und mit zahlreichen Kernen durchsetzt.

nimmt aber abweichend von Gierke eine eigene „Begrenzungsmembran“ an, welche den extravasculären Lymphraum gegen die Hirnsubstanz abgrenzt, während letzterer eigene „lymphatische Elemente“ beschreibt, welche aus einem System „plasmatischer“ Zellen mit zahlreichen Ausläufern bestehen. Diese sind immer im innigen Zusammenhang mit den „adventitiellen“[1]) Lymphräumen und „drainiren“ die Spalten zwischen den Gefäßästen. Er nennt sie deshalb „Lymphbindegewebselemente“ (lymph connective elements). Roßbach und Sehrwald haben mittelst der Golgi'schen Silberimprägnirung die Lymphspalten dargestellt und auf diese Weise die Zusammenhänge zwischen den einzelnen Abschnitten des extravasculären Saftbahnsystems von Neuem kenntlich gemacht.

Ich glaube, daß über die Existenz des äußeren, extraadventitiellen Saftbahnsystems kaum ein Zweifel bestehen kann. Selbst wenn wir von den Injektionsversuchen ganz absehen, so lehrt schon das Studium feiner Rindenschnitte, daß schmale Gewebsspalten zwischen den die Capillaren umgebenden Hohlräumen gelegen sind, und auch zu den pericellulären Räumen hinziehen. Dieselben zeigen fast durchwegs in ihrem Verlaufe einzelne spindel- oder ei- oder stäbchenförmige blasse (mit Hämatoxylin hellblau gefärbte) Kerne, mit spärlichen körnigen Einlagerungen an ihren Polen. Es sind diese nur zum Theil identisch mit den Gierke'schen Gliazellen, die nach ihm ebenfalls stellenweise die Wandung der Lymphlücken bilden. Doch handelt es sich nicht um eine ununterbrochene Zellauskleidung dieser Saftlücken. Gleiche Zellen resp. Kernbekleidungen besitzen die pericellulären Räume. Ich neige mich der Ansicht zu, daß es sich hier um Kerne verschiedener histogenetischer Bedeutung entsprechend den früheren Ausführungen handelt, bei welchen an Schnittpräparaten auch bei Doppelfärbungen auf Grund des morphologischen und tinctoriellen Verhaltens ein Schluß auf ihre Herkunft nicht möglich ist. Speciell die in den Gewebsspalten und an den pericellulären Räumen gelegenen Kerne sind von vielen Autoren mit Endothelkernen identifizirt worden, eine Auffassung, für die wir heute noch keine beweiskräftige Stütze haben.

Daß entgegen der Anschauung Gierke's die intraadventitiellen Lymphräume thatsächlich vorhanden sind, lehren ebenfalls die patho-

[1]) Es sind hier doch wohl die intravasculären Lymphräume gemeint. Bevan Levis steht aber mit der Auffassung, daß die intra- und extravasculären Lymphräume mit einander zusammenhängen allein. Seine „plasmatischen“ Zellen entsprechen unseren Spinnenzellen.

logischen Befunde, doch finde auch ich, daß am normalen Gehirn besonders an den Capillaren und Uebergangsgefäßen die Endothel-adventitia sich der inneren eigentlichen Gefäßwand fest anlegt. An den Capillaren kleinsten Kalibers, die besonders in den tieferen Rindenschichten vorhanden sind, ist es oft gar nicht möglich, eine eigene Endotheladventitia neben der äußerst zarten, dünnwandigen Capillare nachzuweisen. Ich glaube, daß hier die Injektionsversuche nicht ausreichend sind, um die Frage endgültig zu entscheiden, denn es ist durchaus nicht zu beweisen, daß die gefärbte Injektionsmasse intravasculär gelegen ist, d. h. innerhalb einer Endotheladventitia, oder ob sie in die perivasculären Räume eingedrungen ist.

Neuere Untersuchungen von Kronthal (75), in welchen auch eine beachtenswerthe kritische Uebersicht der bisher bei der Untersuchung der Hirncapillaren geübten Methode und ein neues von ihm angewandtes Verfahren beschrieben ist, enthalten die Schilderung kleinster, meist gradlinig verlaufender Capillargefäße, welche eine ungemein zarte, kerntragende Wandung besitzen. Das Lumen dieser Gefäße ist so eng (im Durchschnitt 2,5 μ), daß weder farblose, noch rothe Blutkörperchen dieselben passiren können. Es fanden sich auch thatsächlich keine körperlichen Elemente in denselben. Diese Untersuchungen bringen zum ersten Mal die Ansicht zur Geltung, daß auch innerhalb der Hirnrinde geschlossene mit eigenen Wandungen versehene Lymphbahnen vorhanden sind. Ich habe nach der Kronthal'schen Methode ebenfalls Rindentheilchen nach dieser Richtung hin untersucht und kann bestätigen, daß mit derselben feinste Capillaren, theils in den gequollenen Gewebstheilen eingebettet, theils aus diesen an den Rändern auf kurze Strecken hervorragend, darzustellen sind. Sehr zahlreich sind dieselben aber nicht. Einen Zusammenhang mit den größeren Capillaren habe ich nicht finden können. Ich stimme darin mit Kronthal überein, daß sie gradliniger als die vielfach geschlängelten größeren Capillaren verlaufen und Kerne besitzen. Sie unterscheiden sich außerdem von den übrigen Capillaren dadurch, daß ihre Abzweigungen fast rechtwinklig abgehen, und — wie schon Kronthal bemerkt — das gleiche Lumen wie das Stammgefäß besitzen. In der Litteratur finden wir nur zwei Angaben, die vielleicht die gleichen Gebilde betreffen. Riedel (79) erwähnt feine, sehr dünne Röhren, welche kein axiales Blutgefäß enthalten und die adventitiellen Räume zweier benachbarter Blutgefäße mit einander verbinden. Sodann hat Frommann (72) in seinen Untersuchungen (Kap. XIV.) auf

feinste Capillaren hingewiesen, welche der adventitiellen Scheide entbehren. „Ihre Membran war mitunter so zart, daß sie nur als eine feine Grenzlinie vortrat und an eine innige Aneinanderlagerung oder stellenweise Verschmelzung zweier Membranen garnicht zu denken war.“ Wie ich schon vorstehend erwähnt habe, konnte ich in gleicher Weise feine, dünnwandige, der Endotheladventitia entbehrende Capillargefäße auffinden. Aber erst neuerdings sind mir an Schnittpräparaten Bilder begegnet, welche den Kronthal'schen Schilderungen vielleicht an die Seite gestellt werden können.

An den Paralytikergehirnen, die den Frühstadien angehörten, habe ich mit stärkeren Vergrößerungen (Oelimmersion) bei Eosin- und Hämatoxylinfärbungen und dünneren Schnitten (0,015 mm) Kanäle mit eigenen, überall abgeschlossenen feinsten Wandungen gesehen, die mit Eosin stark rosa gefärbt sind und ein homogenes, kernloses Aussehen darbieten. Dieselben lagen in der Schicht der kleinen Pyramidenganglienzellen und in den unteren Lagen der zellenarmen Schicht; sie stellen sich als radiäre und schräg gerichtete, langgestreckte, oft das ganze Gesichtsfeld einnehmende Schläuche dar, die ein sehr enges Lumen (1 μ am gehärteten Objekt) hatten. Zum Vergleiche stelle ich die Maaße der Capillargefäße in den gleichen Rindenlagen daneben: dieselben hatten einen Querdurchmesser von 2—$2^1/_2$ μ, die Uebergangsgefäße 3—3,5 μ, die engsten Capillaren mit langgestreckten, augenscheinlich gequetschten rothen Blutzellen, die ausnahmsweise gefunden wurden, waren zwischen 1,5 und 2,0 μ breit. (Die Messungen beziehen sich natürlich alle auf durch die Härtung geschrumpfte Gefäße und haben nur als Vergleichszahlen einen Werth). Diese Schläuche unterscheiden sich auch durch die Färbung von den übrigen Capillaren, die letzteren haben eine blaßroth gefärbte Wandung und zeigen deutlich wechselständig gelagerte Kerne, sowie in ihrem Lumen die durch die Eosinfärbung gekennzeichneten rothen Blutzellen. Die ersteren kreuzen sich mit den Capillaren, welche in einer tieferen oder höheren Ebene gelegen sind. Einen Zusammenhang zwischen beiden habe ich nicht auffinden können. An einzelnen Stellen lassen diese Schläuche einen schmalen, hellen Saum neben sich erkennen. Blasse blaue Kerne sind dort gelagert, die aber deutlich nicht in der gleichen Ebene, sondern über ihnen gelegen sind. Einen Inhalt an geformten zelligen Elementen lassen sie nirgends erkennen. Ueber Ursprung und Endigung dieser geschlossenen Kanäle war kein Aufschluß zu erlangen. An einzelnen Stellen schien es, als ob sie

senkrecht aus der Schnittebene emportauchten, während sie an anderen Stellen in gleicher Weise wieder in der Tiefe verschwanden.

Bei Deutung dieser Bilder schien es mir das Nächstliegende, sie mit den von Kronthal beschriebenen Lymphcapillaren zu identificiren, denn sowohl bezüglich der Weite als auch der Verlaufsrichtung bestand große Uebereinstimmung. Freilich war mit den Kronthal'schen Befunden nicht in Einklang zu bringen, daß ich in der Wandung dieser engsten Gefäße keine Kerne nachweisen konnte. Ich kann deshalb ein Urtheil über die Zugehörigkeit dieser Gefäße zu dem Blut- oder Lymphgefäßsystem nicht abgeben, ebensowenig darüber, ob wir es hier mit normalen oder pathologischen Vorkommnissen zu thun haben, denn es ist mir bis jetzt nicht gelungen, dieselben an anderen Gehirnen aufzufinden. Falls es sich um pathologische Erscheinungen hierbei handelt, so würde nur die hyaline Entartung von Blutcapillaren in Frage kommen. Da — wie ich nachher zeigen werde — in größeren Capillaren und Uebergangsgefäßen hyaline Veränderungen in ausgedehnterem Maaße bei dieser Beobachtung vorhanden waren, so ist letztere Annahme sogar die wahrscheinlichere. Erwiese sich die Auffassung von Kronthal als richtig, so wäre hiermit entgegen den Anschauungen von Gierke und der anderen Forscher auf diesem Gebiete (Bevan Lewis) ein geschlossenes Lymphgefäßnetz in der Hirnrinde anzunehmen. Die Beziehungen dieser Lymphcapillaren zu den anderen bis jetzt festgestellten Lymphbahnbezirken sind aber ganz unklar. Nur wenn die Kronthal'schen Capillaren mit den von Riedel beschriebenen dünnen Röhren identisch sind, würde die Annahme zutreffend sein, daß wir es hier mit Verbindungsstücken zwischen intraadventitiellen Lymphräumen zu thun haben.

Auf Grund dieser anatomischen Voruntersuchungen wird eine Kritik der pathologischen Befunde leichter sein. Ich beginne mit der Darlegung der Ergebnisse, welche an den Frühformen der Paralyse gewonnen werden können, und zwar mit den atrophisch-degenerativen Veränderungen. Daß an dem allgemeinen Schwunde der Rindensubstanz der Untergang von Nervengewebe zweifellos einen erheblichen Antheil trägt, geht aus den früheren Erwägungen hervor. Jedoch ist auch schon dort darauf hingewiesen worden, wie schwierig im Einzelnen der Nachweis ist, ob eine größere oder geringere Zahl von Nervenfasern und Nervenzellen verloren gegangen sei. Der Antheil der feineren, nicht markhaltigen Nervenfasern am

Faserschwunde entzieht sich bis jetzt überhaupt unserer Beobachtung. Es muß dies hier aus dem Grunde wiederholt werden, um von vornherein klar zu legen, daß bei all unseren Härtungs- resp. Färbemethoden Strukturbestandtheile der Grund- und Stützsubstanz zugerechnet werden, die wahrscheinlich bei verbesserten Verfahren künftighin sich als specifische nervöse Elemente des Nervenfaserfilzes erweisen werden. Es wird also heutzutage unter dem histologischen Begriffe der Grund- und Stützsubstanz alles das zusammengefaßt, was nicht als Nervenzelle oder markhaltige Nervenfaser oder Ursprungstheile von Axencylinder und Protoplasmafortsätzen distinct an Schnittpräparaten nachweisbar ist. Gerade in Berücksichtigung dieser besonderen, in der Unvollkommenheit unserer Hülfsmittel begründeten Umstände gewinnt die sogenannte Grund- und Stützsubstanz beim Studium der Paralyse eine erhöhte Bedeutung. Ihre fasrigen und zelligen Bestandtheile haben wir im einzelnen im vorstehenden Abschnitt genauer geschildert. Doch sind wir zu dem Geständniß gezwungen, daß wir durch diese Feststellungen noch keineswegs über den Massenantheil, welchen diese Grund- und Stützsubstanz (im eigentlichen Sinne des Wortes) an dem Aufbau der ganzen Rinde besitzt, aufgeklärt worden sind. Denn so einfach wie Gierke die Verhältnisse an der Hand seiner Untersuchungen auffassen durfte, liegen dieselben heute nicht mehr. Wenn wir also von atrophisch-degenerativen Vorgängen und Veränderungen der Grund- und Stützsubstanz sprechen, so sind wir uns wohl bewußt, daß hier auch Theile des functionstragenden Gewebes miteinbegriffen sind. Gelänge es schon in den frühen Stadien der Paralyse, den Untergang dieser Rindenbestandtheile festzustellen, so würden wir einen viel beweiskräftigeren Aufschluß über die Ausdehnung der primären Gewebsschädigung erlangen, als dies bisher durch die degenerativen Veränderungen an Nervenfasern und Ganglienzellen geschehen ist.

Die früheren Bearbeiter der Paralyse haben entsprechend der älteren Auffassung des Entzündungsbegriffes diese atrophisch-degenerativen Vorgänge der Grund- und Stützsubstanz als eine secundäre nur den Schlußbildern zugehörige Krankheitserscheinung betrachtet und ihr Augenmerk fast ausschließlich auf die Proliferationserscheinungen, auf die „Wucherungen der Neuroglia“, „vermehrte Ausscheidung von Intercellularsubstanz“ gerichtet. Es geht dies deutlich aus den Darstellungen von Mendel, Magnan (6), Mierzejewski (81) u. A. hervor. Die Befunde

dieser Autoren sind aber vorzugsweise den älteren Verlaufsstadien der Paralyse entnommen.

Es besteht nun die Aufgabe, an unseren Frühformen nachzuforschen, ob und welche Theile der Stütz- resp. Grundsubstanz an dem Schwunde mitbetheiligt sind. An den beiden reinsten Fällen der 1. Gruppe H. Nr. 10 und Sch. Nr. 20 der Tabelle war zuerst auffallend, daß eine meßbare Verschmälerung der Hirnrinde auch an den mikroskopischen Schnitten nicht erkennbar war. Wenn bei schwachen Vergrößerungen die Kuppe der vorderen Centralwindung und das vordere Drittel der I. Stirnwindung auf senkrecht zur Hirnrinde hergestellten Schnittpräparaten mit Rindenschnitten normaler Gehirne, welche ganz congruenten Stellen dieser Windungen entnommen waren, verglichen wurden, so war ein Unterschied bezüglich der Rindendicke nicht aufzufinden. Es sind derartige Bestimmungen natürlich außerordentlich unsicher. Wir besitzen ja keine Werthe über die mittlere Dicke der Rinde in den einzelnen Windungen und haben auch gar keinen Einblick, inwieweit individuelle Schwankungen (z. B. infolge der verschiedenen Körpergröße) hierbei eine Rolle spielen. Immerhin war bei diesen beiden Gehirnen der Unterschied gegenüber den Bildern, welche wir in fortgeschrittenen Fällen der Paralyse bezüglich des Rindenschwunds zu sehen gewohnt sind, auffällig genug, um solche Messungen vorzunehmen. Auch an Schnitten, die aus dem Gyrus rectus und aus dem vorderen Drittel der mittleren Stirnwindung entnommen waren, waren Unterschiede der Rindendicke im Vergleich mit gleichen Stellen aus normalen Gehirnen nicht vorhanden. Es wäre gewiß eine dankenswerthe Aufgabe, wenigstens für einzelne Windungen die mittlere Dicke der Rinde an normalen Gehirnen festzustellen und mit der Rindendicke an Paralytikergehirnen zu vergleichen.

Es sind mir in dieser Beziehung nur die Untersuchungen von Cionini (88) bekannt geworden, welcher an 15 Fällen von Paralyse solche Messungen im Vorderhirn, in beiden Centralwindungen und im Hinterhirn ausführte. Es ergab sich, daß eine allgemeine Verschmälerung der gesammten Rinde stattgefunden hatte; am bedeutendsten war dieselbe in der hinteren Centralwindung, ihr folgte die vordere Centralwindung und das Stirnhirn, am geringsten war sie im Hinterhirn. Die linke Hemisphäre soll weniger von der Verschmälerung betroffen sein als die rechte. Diese Ergebnisse, welche sich wahrscheinlich auf ältere abgelaufene Fälle beziehen, sind abgesehen von ihrem allgemeinen Interesse bemerkenswerth,

da die Studien über den Schwund der markhaltigen Nervenfasern es wahrscheinlicher machten, daß die vorderen Stirnhirnpartien die stärkste Verschmälerung darbieten würden. Die hintere Centralwindung ist nach den Tuczek'schen Untersuchungen, sowohl bezüglich des horizontalen Nervenplexus, als auch der markhaltigen Nervenfasern in der zellarmen Schicht am Faserschwunde nur in geringem Maaße betheiligt. Dieses gegensätzliche Verhalten weist darauf hin, daß in dem Nervenfaserschwunde die wesentlichste Ursache der Hirnatrophie nicht gelegen sein kann. Es steht dies im Einklang mit den oben von mir geäußerten Bedenken gegen die Annahme, daß die markhaltigen Nervenfasern den wesentlichsten Antheil an dem Schwunde der nervösen Substanz haben. Ueber die Breite einzelner Rindenschichten liegen einige Messungen vor.[1])

Eine besondere Veranlassung zu dieser Betrachtung bot mir der Umstand, daß bei schwachen Vergrößerungen außer den in früheren Abschnitten erwähnten, relativ geringen degenerativen Erscheinungen an den Nervenfasern und Nervenzellen auffällige Abweichungen der Struckturbeschaffenheit in der Grund- und Stützsubstanz bei diesen Frühformen nicht bemerkbar waren. Die einzige sofort in die Augen springende Veränderung war die enorme Blutfüllung in den stark ausgeweiteten kleinen Venen- und Uebergangsgefäßen. Besonders an Eosin-Hämatoxylinpräparaten trat dieser Befund, welcher in den tiefen Rindenschichten am auffälligsten war, scharf hervor. An Uebersichtsbildern relativ dicker Schnitte (bis 0,03 mm), an welchen größere Strecken der Hirnrinde gleichzeitig zur Anschauung kommen, kann das enge Netz der dichtgedrängt stehenden Blutgefäße direkt mit wohlgelungenen Injektionspräparaten verglichen werden. An dünneren Schnitten (0,01—0,02 mm) fiel außerdem die starke Ausweitung der extraadventitiellen (perivasculären) und der pericellulären Hohlräume

---

[1]) Ich erinnere an die Arbeiten von Meynert, welcher für die beiden äußeren Schichten je eine Dicke von 0,25 mm und für die dritte (im Gebiet der 1. Stirnwindung) eine Dicke von 0,9 mm festgestellt hat. Gierke hat die netzförmige Schicht Henle's (zellarme Schicht der anderen Autoren) genauen vergleichend-anatomischen Untersuchungen unterzogen. Für die Menschen hat er eine Dicke der ganzen netzförmigen Schicht durchschnittlich von 0,214 mm gefunden. Auf den Theil, welcher den horizontal verlaufenden Nervenplexus enthält, kommt etwa die Dicke von 0,088 mm; die Gliahülle in guter Entwicklung hat eine Dicke von 0,034 mm. Das Verhältniß der Dicke der netzförmigen Schicht zu derjenigen der ganzen grauen Substanz ist im Gehirn des Menschen 15 bis 20 : 160; im Gehirn des Igels dagegen 50 : 150.

auf. Außerdem waren schon bei diesen Vergrößerungen feine spalt- und strichförmige Lücken, die zum Theil von stäbchenförmigen, langgestreckten und leichtgebogenen Kernen besetzt waren, im Grundgewebe erkennbar.[1]) Stärkere Kernanhäufungen innerhalb der Endotheladventitia oder in den extravasculären, interstitiellen und pericellulären Hohlräumen waren nicht auffindbar. Es fanden sich wohl an einzelnen venösen Gefäßen der interradiären Schicht auf kurze Strecken eine größere Zahl blasser und dunkelblau (mit Hämatoxylinalaun) gefärbter Kerne, über deren Herkunft stärkere Vergrößerungen genügende Aufklärung brachten. Jene massigen Kernanhäufungen innerhalb und außerhalb der Endotheladventitia, welche uns besonders in den Paralysefällen der II. und III. Gruppe so häufig begegnen, und schon von zahlreichen Beobachtern beschrieben worden sind, waren hier nicht vorhanden (vergleiche Fig. Nr. 1). Die Zahl der sog. freien Kerne innerhalb des Grundgewebes erschien bei diesen Uebersichtsbildern in geringem Maaße vermehrt, indem beim Vergleich mit normalen Gehirnen innerhalb eines Gesichtsfeldes in den tiefen Rindenzellenschichten besonders dicht über der Markleiste die Zahl der vorhandenen hell- und dunkelgefärbten Kerne um 15—20 durchschnittlich größer war. Auf diese Kernvermehrung ist bekanntlich von allen Autoren, welche die Paralyse als chronische interstitielle Encephalitis auffaßten, ein Hauptgewicht gelegt worden, indem dieselbe als das wesentlichste Merkmal der entzündlichen Vorgänge bezeichnet worden ist. Ich erinnere nur an die Darstellungen von L. Meyer, Magnan, Lubimow, Mierzejewski und Mendel. Ohne hier nochmals auf die Natur und Herkunft dieser Kerne einzugehen (ich verweise auf die ausführlichen Erörterungen Seite 88 u. ff.), möchte ich nur darauf aufmerksam machen, daß der Nachweis

[1]) Beide Gehirne waren unter den üblichen Kautelen in Chromsalzlösungen gehärtet. Das erstere (Nr. 20) in Müller'scher Flüssigkeit, das zweite (Nr. 10) in 2proz. Kali bichrom. Lösung. Die Rindenstücke wurden nach Einbettung in Celloidin geschnitten. Ich erwähne dies hauptsächlich deshalb, um dem Einwand zu begegnen, daß die starken Ausweitungen des extravasculären Saftkanalsystems, die im Folgenden noch eine genauere Schilderung erfahren werden, durch unzweckmäßige Härtung hervorgerufen seien. Zahlreiche Controluntersuchungen, welche an Rindenpräparaten von Normalgehirnen und anderen Paralytikergehirnen nach gleichen Härtungs- und Einbettungsverfahren ausgeführt wurden, überzeugten mich, daß an diesen frischen Fällen die Erweiterung der genannten Hohlräume als eine pathologische Erscheinung gedeutet werden muß. (Vergl. hierzu Fußnote Seite 113.)

einer größeren Zahl dieser vereinzelt im Gewebe liegenden Kerne uns noch keineswegs den Schluß gestattet, daß wir es mit einer Vermehrung resp. Neubildung von Kernen resp. Zellen zu thun haben. Denn das gleiche Resultat, daß nämlich die Kerne innerhalb eines Gesichtsfeldes vermehrt erscheinen, wird auch dadurch erreicht, daß dieselben durch Ausfall von Gewebsbestandtheilen, die zwischen ihnen gelegen sind, einander näher gerückt wurden. Besonders in den Fällen, in welchen für den Ausfall von specifischen Gewebselementen noch kein Ersatz durch neugebildetes Bindegewebe stattgefunden hat, wird ein Zusammenrücken der persistirenden Kerne der Grund- und Stützsubstanz die nächstliegende Erklärung für die scheinbare Kernvermehrung sein. Hingegen wird in allen fortgeschritteneren Stadien des Krankheitsprocesses und auch bei manchen rascher verlaufenden Fällen, in welchen Proliferationsvorgänge in ausgedehntem Maaße in der Form neugebildeter fasriger und zelliger Bestandtheile in der nächsten Umgebung der Gefäße und in der Hirnsubstanz stattfinden, eine thatsächliche Vermehrung der Kerne festgestellt werden können. Dementsprechend werden von allen früheren Autoren zugleich mit der Vermehrung der „Intercellularsubstanz“ Proliferationen von Kernen und Entwicklung von Spinnenzellen als charakteristische Merkmale des Krankheitsprocesses angegeben. Von diesen letztgenannten Vorgängen findet sich aber bei den beiden in Frage stehenden Beobachtungen von Frühformen nichts; ich bemerke nochmals, daß hier die Grund- und Stützsubstanz die unter normalen Verhältnissen auffindbare scheinbar areoläre Beschaffenheit überall darbietet. Nur in der nächsten Umgebung der Gefäße findet sich eine nachher zu beschreibende Abweichung, die aber nicht im Sinne von Proliferationsvorgängen gedeutet werden kann. Wir sind deshalb, wenn wir vorerst von der Beschaffenheit der Gefäße absehen, zu der Annahme genöthigt, daß bei den Frühformen reparatorische Vorgänge innerhalb der Grund- und Stützsubstanz noch nicht Platz gegriffen haben. Es kann sich also hier nur um einen Ausfall von Rindenbestandtheilen, aber nicht um einen Ersatz durch bindegewebige Neubildungen handeln. Welche Strukturelemente der Rinde innerhalb der Grund- und Stützsubstanz an dem Gewebsschwunde betheiligt sind, läßt sich im Hinblick auf die im Beginne dieses Abschnittes dargelegten Unvollkommenheiten unserer anatomischen Erkenntniß nicht ergründen. Wir sind sogar angesichts dieser

Schwierigkeiten nicht im Stande, den positiven Nachweis zu leisten, daß überhaupt eine Veringerung der Masse innerhalb der Grund- und Stützsubstanz sattgefunden hat und deshalb zu einer, wie ich wohl weiß, wenig exacten Methode der Beweisführung gezwungen.

Es bleibt uns nämlich nichts übrig, als einfach grob die Thatsache zu registriren, daß geformte und ungeformte Rindensubstanz ausgefallen sein muß und zwar schon in frühen Stadien des Krankheitsprocesses, da einerseits die bekannten distinct darstellbaren Gewebsbestandtheile dichter zusammengerückt erscheinen und andererseits die physiologisch vorhandenen Hohlräume um Zellen und Blutgefäße eine sehr beträchtliche Ausweitung erfahren haben.

Es gelingt also nur unvollkommen, durch ein genaues Eingehen auf die mikroskopischen Befunde diese Behauptung zu stützen. Bei diesen Frühformen begegnet man vielfach bei der Markscheidenfärbung Bildern, in denen auf den ersten Blick, besonders in den superradiären und interradiären Faserabschnitten, die Nervenfasern und die Ganglienzellen dichter als normaliter zusammengedrängt erscheinen. Bei oberflächlicher Betrachtung wird dadurch sogar der Anschein erweckt, als ob ein größerer Faser- resp. Zellenreichthum vorhanden wäre, welcher doch mit dem an anderen Stellen nachweislichen Faser- resp. Zellenschwunde im grellen Widerspruch steht. Besonders auffällig ist die dichte Zusammendrängung von Nervenfasern (bei Weigert'scher, Pal'scher oder Benda'scher Markscheidenfärbung) in der nächsten Umgebung der größeren venösen Gefäße. An diesen Stellen sind auf Querschnittbildern der Gefäße die Nervenfasern der radiären Schicht in kreisrunder Anordnung oder achtertourförmig als breite blauschwarze Bänder um das Gefäß sichtbar. Auf Längsschnitten der Gefäße wird das Zusammenrücken der Nervenfasern noch deutlicher zum Ausdruck gebracht (vergl. die Zeichnung Nr. 4). Aber gerade diese Stellen belehren uns über die wahrscheinliche Ursache dieser scheinbaren Massenzunahme; die Gefäße liegen in weiten Hohlräumen, der Abstand der Gefäßwand bis zu dem Kranz der umliegenden Nervenfasern beträgt durchschnittlich das Drei- bis Vierfache der unter normalen Verhältnissen auffindbaren Weite (bei gleichem Härtungsmodus) und andere in gleicher Weise erweiterte extravasculäre Räume sind bei schwachen Vergrößerungen zahlreich in ein und demselben Gesichtsfeld aufzufinden. Ebenso finden sich

die Ganglienzellen in weiten Höhlen, welche von den benachbarten ausgeweiteten pericellulären Räumen nur durch die Gefäßschlingen und zwischentretende markhaltige Nervenfasern getrennt erscheinen. Auf dünnen Schnitten, auf denen leicht bei den verschiedenen Präparationsmethoden die zelligen Elemente und die Blutgefäße aus diesen weiten Räumen ausfallen, scheinen diese Rindenschichten stellenweise dann förmlich durchlöchert und nur aus den Resten der großen radiären Nervenfaserbündel sowie der tangential und schräg ziehenden Nervenfasern und den capillaren Gefäßschlingen zu bestehen.

Beim Falle Sch. Nr. 20 der Tabelle traten in der verdichteten Umgebung der His'schen Räume, besonders in den tieferen Schichten der Hirnrinde (im Bereich des interradiären Fasernetzes) die markhaltigen Nervenfasern als dichtgedrängte die weiten Gefäßräume concentrisch umkreisende oder schleifenförmig umscheidende Züge hervor. An einzelnen Stellen aber fehlten die markhaltigen Nervenfasern geradezu in der Umgebung der Gefäßräume. Ein heller bei Palfärbung blaßgrauer Saum von 4—5 μ umgab den His'schen Raum; die Nervenfasern traten annähernd radiär an diese Partie heran und erschienen dort wie abgebrochen. Es war deutlich erkennbar, daß diese Lücken im radiären Fasernetz immer in der Umgebung derjenigen Gefäße gefunden wurden, welche die nachher zu schildernden Veränderungen der Gefäßwand resp. Endotheladventitia am ausgeprägtesten zeigten.

Vergleichen wir diese Bilder, welche an Schnitten mit Pal'scher (und Wolters'scher) Färbung besonders klar hervortreten, mit denjenigen, welche mit Hämatoxylin-Eosinfärbungen gewonnen wurden, so tritt bei stärkeren Vergrößerungen gerade in den beschriebenen Rindenabschnitten ein größerer Kernreichthum uns entgegen. Und zwar scheinen alle Kernarten, die blaßtingirten kernkörperchenhaltigen, die blassen runden ohne Kernkörperchen, die blassen eiförmigen granulirten Kerne, die Capillarkerne und die tiefblau gefärbten kleinen Kerne in reicherem Maaße vorhanden zu sein.

Ueber die feineren Veränderungen innerhalb der Grund- und Stützsubstanz, welche mit diesem Gewebsausfall verknüpft sind, erlangen wir aus den erörterten Gründen auch bei diesen Vergrößerungen nur einen höchst unvollkommenen Aufschluß. Das bei Kern- und Doppelfärbungen scheinbar netzförmig gestaltete Grundgewebe ist sehr häufig in den mittleren Rindenschichten stärker zerklüftet, von unregelmäßig geformten Hohlräumen durchsetzt,

an anderen Stellen aber ist dasselbe dichter zusammengedrängt und enthält nur kleinste punkt- und schlitzförmige Spalträume. Die „Grundsubstanz“ bietet dann in der nächsten Umgebung der Gefäße ein streifig verdichtetes Gefüge dar. Die blaß gefärbten Gliakerne sind überall beträchtlich vergrößert und zeigen die mannigfachsten Formen. Man kann ovoide, schmale lancetförmige, breitere platte, bandförmige, komma- und halbmondförmig gekrümmte, sowie an einem Kernpol keulenförmig geschwellte Kerne unterscheiden. In den Partien, wo die Grundsubstanz rareficirt, gelockert aussieht, finden sich die größten Exemplare von Gliakernen: Sie haben überall ein blaßblaues, mattes, glanzloses Aussehen und enthalten nur spärlich grobe dunkelblaue Körner. Sehr häufig besitzen sie eine oder mehrere seitliche Einkerbungen und sehen dann wie angenagt aus. Auch finden sich langgestreckte Kerne, die in unregelmäßigen Abständen wie eingeschnürt sind.

Bei Durchsicht einer größeren Zahl von Rindenpräparaten, welche verschiedenen Fällen der sog. Frühformen und verschiedensten Windungen entnommen sind, ist gleichmäßig dieser einfache Befund festzustellen. Es läßt sich erkennen, daß die bald mehr verdichtete, bald mehr gelockerte Beschaffenheit der Grundsubstanz mit dem größeren oder geringeren Reichthum an Gliakernen innerhalb eines Gesichtsfeldes direkt zusammenhängt. In den weitmaschigen zerklüfteten Partien liegen die Kerne vereinzelt und weiter von einander abstehend, während sie am Rande der zusammengedrängten Grund- und Stützsubstanz oft reihenförmig und dicht zusammenstehend vorgefunden werden. Es bestätigt dies die aus den Uebersichtsbildern gewonnene Anschauung, daß es sich nur um ein Zusammenrücken zelliger Elemente handelt. Nirgends konnten aber an diesen Kernen Veränderungen nachgewiesen werden, welche als aktive resp. Proliferationsvorgänge gedeutet werden durften. Sowohl die gequollene Beschaffenheit, als auch die Knickungen, Kerbungen und Einschnürungen dieser Kerne können nicht als Zeichen pathologischer Wachsthums- und Kerntheilungsvorgänge betrachtet werden, wie dies Mendel besonders für die Einschnürungen angenommen hat. Im Gegentheil sind diese Formveränderungen der Ausdruck beginnender regressiver, nekrobiotischer Prozesse.

Einen guten Aufschluß gewähren stärkere Vergrößerungen über die pathologischen Veränderungen an den Blutgefäßen, welche in engster Beziehung zu den geschilderten Befunden an der Grund-

substanz stehen. Es empfiehlt sich die sehr mannigfaltigen Befunde durch die Beschreibung von Rindenschnitten, welche verschiedenen hierhergehörigen Fällen entnommen sind, zu veranschaulichen. [1]) Die geringfügigsten Veränderungen bot der Fall H No. 10 der Tabelle. Die arteriellen Gefäße zeigen die quer und längsgestellten Kerne der Muscularis in völlig normaler Anordnung und Anzahl, die Gefäßlumina sind nicht erweitert, (die kleineren Arterien besitzen eine Weite von 4,8—5,5 μ) die Endotheladventitia ist der Gefäßwand dicht anliegend, nur an wenigen Stellen wellenförmig gestaltet und buckelig vorgetrieben. Die extravasculären Räume sind dagegen stärker erweitert durch zahlreiche in Abständen von 6—8 μ von einander stehenden Scheidewänden durchzogen. Durchschnittlich sind diese Räume 4 μ breit, die größte Breite an der Theilungsstelle eines Gefäßes beträgt 6 μ. Die äußere Begrenzungslinie dieser Spalten ist in unregelmäßigen Abständen concav gegen die Hohlräume ausgebuchtet und mit länglichen spindel- und stabförmigen Kernen besetzt. Dagegen sind die kleinen und mittelgroßen Rindenvenen überall deutlich erweitert und dicht mit rothen Blutzellen erfüllt, weiße Blutzellen finden sich nur spärlich in denselben. Die Venenwandung ist dünn, mit längsgestellten, schmalen Kernen besetzt, die Endothelscheide wird fast durchweg dem Gefäße dicht anliegend gefunden und tritt nur an einzelnen Stellen als ein breiterer (1,5—2,0 μ) mit blassen, eiförmigen Kernen versehener glasheller Saum markanter hervor. Die extravasculären Räume zeigen hier noch eine beträchtlichere Erweiterung als bei den Arterien und sind ebenfalls von breiten bandartigen Scheiden durchsetzt, die ein helles, mattglänzendes Aussehen besitzen. Diese Spalträume sind an kleinen Rindenvenen bis zu 8 μ breit. Ihre äußere Begrenzungsfläche ist gradlinig, das Grundgewebe in der nächsten Umgebung stärker zerklüftet und nur spärlich stark gequollene Gliakerne bergend. Die extra-

[1]) Die folgenden Schilderungen beziehen sich durchwegs auf Präparate welche dem Stirnhirn einschließlich der Centralwindung entnommen sind. Speziell bei den Frühformen zeigen sich in den hinteren Rindenabschnitten die in folgenden Blättern dargestellten Veränderungen nur ganz vereinzelt. Man kann Schnittserien von 50 Schnitten aus dem Hinterhaupts- oder Schläfenlappen durchmustern ohne irgend eine Stelle aufzufinden, welche Abweichungen von der Norm darbietet. Dagegen ist die erste Schläfenwindung schon frühzeitig miterkrankt; besonders in ihren vorderen den Anfangstheil der Sylvii'schen Furche begrenzenden Abschnitten finden sich erkrankte Gefäße, wenn auch in geringerer Zahl als im Stirntheile.

adventitiellen Räume sind meistens fast leer und enthalten nur vereinzelte rothe und weiße Blutzellen. An manchen Venen aber ist die Endotheladventitia entschieden verdickt, verbreitert und als mehrfach gefalteter Mantel sichtbar, welcher in weiter Ausdehnung zahlreiche blasse spindel- und birnförmige Kerne mit dichterer Körnung enthält. Hier sind auch zahlreichere dem Lymphmantel dichter angelagerte rothe und weiße Blutkörperchen stellenweise im inneren Lymphraum angesammelt. Die ausgebuchtete Endotheladventitia ist hier der angrenzenden Hirnsubstanz dicht anliegend. Der ursprüngliche extravasculäre Lymphraum ist durch eine Reihe spindel- und plattenförmiger Kerne verlegt, welche der äußeren Fläche der Endotheladventitia dicht angelagert sind. Die angrenzende Hirnsubstanz ist dichter zusammengedrängt und von engen Spalträumen durchsetzt. An ein und demselben venösen Gefäße können diese ganz verschiedenartigen Bilder aufgefunden werden, falls dasselbe auf größere Strecken im Längsschnitte hervortritt. Es wechseln dann also Stellen an denen die Adventitia ausgebuchtet, verdickt und kernreich gefunden wird und der extraadventitielle Lymphraum nicht deutlich erkennbar ist, mit anderen ab, an welchen die Gefäßscheide eine normale Strukturbeschaffenheit zeigt, dem eigentlichen Gefäßrohr dicht angelagert ist und abnorm erweiterte extravasculäre Lymphräume vorhanden sind. Die dicht mit rothen Blutzellen gefüllten Kapillaren und kleinen Uebergangsgefäße sind durchwegs dünnwandig, nur wenig erweitert, die Endotheladventitia liegt der Gefäßwand dicht an. An den kleinsten Kapillaren ist eine Gefäßscheide nicht erkennbar. In der überwiegenden Mehrzahl ist an ihnen eine Kernvermehrung nicht wahrnehmbar. Doch fanden sich einzelne kleinere Venen in der Schicht der großen und kleinen Rinden-Ganglienzellen folgendermaßen verändert: Das Lumen des Gefäßes erscheint auffallend eng im Verhältniß zu dem breiten Endothelmantel. Das Gefäßlumen beträgt 5 μ und enthält zwei Reihen rother Blutkörperchen. Der Lymphmantel besonders auf der einen Seite des Gefäßes (Längsschnitt) ist bis zu 9 μ verbreitert, wellig verdickt und dicht besetzt mit blassen rund- und eiförmig gestalteten Endothelkernen. Die Unterscheidung dieser Kerne von den in der Gefäßscheide vereinzelt auffindbaren Wanderzellen bietet bei starken Vergrößerungen keine Schwierigkeiten, da die Kerne dieser letzteren sich bei der Hämatoxylinfärbung durch ihr typisches, annähernd wurstförmiges Aussehen und ihre dunklere Färbung scharf von dem sie umgebenden Zellleibe abheben. Der extravas-

culäre Raum ist hier sehr schmal, durch die verbreiterte, verdickte, gewucherte Lymphscheide z. Th. verlegt, das angrenzende Hirngewebe stark gelockert, blasser, gequollen aussehend. Die spärlich eingestreuten blaßblauen Kerne sind stark vergrößert; es werden biscuitförmige Kerne aufgefunden, welche einen Längsdurchmesser von 10 μ haben. An dergestalt veränderten Venen finden sich Stellen, die keine rothen Blutkörperchen in Gefäßlumen enthalten. Der Innenraum ist verlegt durch stärker lichtbrechende, homogene glänzende Gerinnsel (sog. hyaline Thromben).

Weder in den Venen noch in den Capillaren ist eine vermehrte Anzahl von weißen Blutzellen nachweisbar. In der Schicht der kleinen Pyramidenzellen, sowie in der äußeren zellarmen Schicht sind vereinzelt außerordentlich schmale (1,5—2,5 μ breite) dünnwandige Gefäße vorhanden[1]), welche mit langgestreckten stäbchenförmigen, blaßblau gefärbten Kernen wechselständig besetzt sind. Dieselben enthalten keine rothen Blutzellen, wohl aber hier und da blaßrosa gefärbte, mattglänzende, langgestreckte wurstförmige Einlagerungen, welche sich von der mit Eosin und Hämatoxylin ungefärbt bleibenden Gefäßwand deutlich abheben. Am meisten erinnern diese Gefäße an die in Präparaten aus anderen Paralytikergehirnen gefundenen Schläuche, die ich früher (pag. 116) mit den Kronthal'schen Lymphcapillaren verglichen habe, doch unterscheiden sie sich von ihnen dadurch, daß ihre Wandung durch Eosin ungefärbt bleibt und sie in ihren Lumen gefärbte Einlagerungen haben. Diese letzteren werden als homogene Fibringerinnsel oder hyaline Thromben (Recklinghausen) aufzufassen sein. Ob die Gefäße selbst engste Blutcapillaren oder Kronthal'sche Lymphcapillaren sind, muß noch offen bleiben.

Es läßt sich im vorliegenden Falle deutlich nachweisen, daß diese geschilderten Veränderungen in der sog. Grundsubstanz nicht gleichmäßig über die ganze Rinde verbreitet sind. Auch kann man nicht sagen, daß einzelne Abschnitte resp. Schichten gleichmäßig und vorherrschend befallen sind. Wenn auch im Allgemeinen die tieferen Rindenschichten die stärksten Ausweitungen der extravasculären Räume darbieten und hier in der Umgebung dieser Gefäße die Grundsubstanz am dichtesten zusammengedrängt ist, während in der Schicht der kleinen Pyramidenzellen die Lücken

[1]) Die kleinsten noch mit einer Reihe von rothen Blutkörperchen erfüllten Capillaren besitzen im gleichen Präparat eine Breite von 3,0—3,5 μ. Die Breite eines rothen Blutkörperchens beträgt hier etwas über 2,5 μ.

SCHOOL OF MEDICINE
UNIVERSITY OF LEEDS.

der anscheinend netzförmig angeordneten Grundsubstanz stärker ausgeweitet sind, so kann man doch nicht sagen, daß diese Veränderungen selbst in ein- und demselben Rindenpräparate in der ganzen Ausdehnung des Schnittes überall gefunden werden. Im Gegentheil lehrt die Beobachtung, daß sie nur unregelmäßig herd- und fleckweise auftreten. Man wird immer Stellen finden, an welchen weder die Gefäße, noch die Grundsubstanz irgendwelche Abweichung vom normalen Verhalten erkennen lassen, während in nächster Nachbarschaft Gefäße mit pathologisch veränderter Lymphscheide, verdichtetem oder rareficirtem Grundgewebe gelegen sind. Gerade dieser wechselnde Befund, sowie das gleichzeitige Auftreten der Gefäßerkrankung und der veränderten Beschaffenheit der Grundsubstanz ist ein vollgültiger Beweis dafür, daß wir wohl berechtigt sind, auch diesen letzteren Befund als einen pathologischen zu betrachten. Die einzige constante Erscheinung sind die Ausweitungen des extravasculären Saftkanalsystems, das in gleicher Weise auch in seinen anderen Abschnitten, den pericellulären Lücken und den Schaltstücken zwischen Gefäß und Zelle an dieser Veränderung theilnimmt. Bei stark ausgedehnten extravasculären Lymphräumen sind die Gliasepta manchmal abgerissen, das Gefäßrohr innerhalb des weiten Raumes spiralig gewunden. Man erkennt dann deutlich, daß die Stümpfe der Gliabänder als breit der angrenzenden Hirnsubstanz aufsitzende Zapfen in die Hohlräume hineinragen.

Eine engere Beziehung zwischen diesen inselartigen Erkrankungen der Grundsubstanz und ihrer Gefäße zu dem Vorkommen krankhaft veränderter und atrophischer Ganglienzellen konnte nicht nachgewiesen werden. Wenn auch sehr häufig innerhalb dieser Herde die Anzahl der auffindbaren Ganglienzellen verringert erschien, und einzelne der vorhandenen Nervenzellen die früher geschilderten Veränderungen darboten, so waren doch ebenso häufig völlig unveränderte in ihrer äußeren Form und Kernbeschaffenheit ganz normale Ganglienzellen hier nachzuweisen.

Es waren also bei dieser Beobachtung nur an den Gefäßen Kernwucherungen nachweisbar, die Grundsubstanz ließ solche nicht erkennen. Entzündliche Erscheinungen in der Form von Ansammlung kleinzelliger Herde in- und außerhalb der Endotheladventitia waren hier nicht aufzufinden. Ebensowenig können die streifigen Verdichtungen der Grundsubstanz als Ausdruck beginnender Gewebswucherungen innerhalb derselben gedeutet werden. Gerade

wenn wir die geschilderten Beziehungen zwischen ihr und den Gefäßen berücksichtigen, so ist es leicht ersichtlich, daß hier unter dem Einfluß von Hyperaemien und Transudationen in die Gefäßscheide sowie durch Druckwirkung der wuchernden Endotheladventitia stellenweise die angrenzende Grundsubstanz zusammengepreßt werden wird. Für diese von den Gefäßen ausgehende Druckwirkung spricht auch die Verlegung des extraadventitiellen Raumes an dieser Stelle.

Daß aber diese vorstehend geschilderten Veränderungen auch bei ausgeprägten Frühformen nicht die alleinigen Befunde sind, lehren Praeparate, die besonders dem Falle Schl. Nr. 20 der Tabelle entstammen, und über die ich noch kurz referiren will. Schnitte aus verschiedensten Rindenbezirken ergaben die gleichen Befunde bezüglich der venösen Ectasien und Hyperämien. Stärker ausgeprägt waren hier ampulläre Capillarectasien, welche sowohl als gleichmäßig das ganze Gefäßrohr umfassende spindelförmige Erweiterungen des Gefäßlumens, als auch in der Form einseitiger, beutelförmiger Ausbuchtungen angetroffen wurden. Die hyperämische Füllung auch des Capillargefäßgebietes läßt sich bis in die feinsten Capillarverzweigungen verfolgen. Auch hier waren die intravasculären Lymphräume streckenweise erweitert, während an anderen Stellen die Endotheladventitia dicht der mittleren Gefäßhaut anlag. Die extravasculären Lymphräume waren nicht in so erheblichem Maaße erweitert wie in dem vorstehenden Falle. Sowohl innerhalb der Endotheladventitia, als auch außerhalb derselben, ihrer äußeren Fläche meistens anliegend, fanden sich feinkrümliche, stark lichtbrechende, mit Eosin nur wenig gefärbte Massen neben zahlreichen rothen Blutkörperchen. Die Wandung der Venen ist an vielen Stellen, besonders im Gyrus rectus und in der II. Stirnwindung auffallend kernarm. Die Intima, die an einem eingerissenen Gefäße eine Strecke weit bloßgelegt war, zeigte stark geschwellte Kerne. Die Lymphscheide war auch hier an vielen Gefäßen deutlich verdickt, ihre Kerne waren hochgradigst vermehrt. In gleicher Weise läßt sich in der Umgebung der so veränderten Gefäße die Verlegung des extravasculären Lymphraums nachweisen, indem die ausgebuchtete Lymphscheide dicht an das umgebende Grundgewebe angelegt ist. Letzteres ist an dieser Stelle verdichtet und enthält zahlreichere reihenförmig parallel zur Gefäßwand angeordnete, stäbchen-, biscuit- und kommaförmige Kerne, die überall vergrößert sind und zahlreiche Kerbungen und

Einknickungen zeigen. An anderen Gefäßabschnitten ist die verdichtete ausgebuchtete kernreichere Endotheladventitia von stark erweiterten perivasculären Räumen umgeben, die nach außen von einem stark rareficirten Grundgewebe begrenzt werden. Hier finden sich auch die zahlreichen Blutreste in der Form scholliger, klumpiger Pigmentanhäufungen oder kleinkörniger, gelber, stark lichtbrechender Einlagerungen neben wohl erhaltenen rothen Blutkörperchen. Alle diese Veränderungen sind im vorliegenden Falle fast ausschließlich in den tiefen Schichten der Hirnrinde vorhanden, am stärksten ausgeprägt dicht über der Markleiste. Auch an den kleinen Arterien und den Uebergangsgefäßen fällt die streckenweise Ausbuchtung und Verdickung der Lymphscheide deutlich auf. Die Capillarkerne und die die extravasculären Lymphräume an der Grenze des Grundgewebes einsäumenden Gliakerne sind überall beträchtlich vergrößert, zu langen stäbchenförmigen Kernen ausgezogen und häufig mit Einschnürungen versehen. Nur der geringere Bruchtheil aller Gefäße ist in dieser Weise verändert, die Mehrzahl der Venen und Capillaren zeigen durchaus normale Verhältnisse. Abweichend von der ersten Beobachtung finden sich hier besonders in den basalen Abschnitten des Stirnhirns auch stärkere Anhäufungen von Rundzellen innerhalb der Gefäßscheide der mittleren und kleinen Venen. An den kleinen Arterien und Arteriolen fällt das enge Gefäßlumen, die streifige Verdickung der kernarmen Media, sowie eine solche der kernreicheren Endotheladventitia auf. Die Media dieser Gefäße ist vielfach buckelförmig gegen das Lumen und nach außen hin vorgetrieben, und haben diese Einlagerungen bei Eosinfärbung ein blaßrothes homogen glänzendes Aussehen. Derartig veränderte Arterien finden sich auch in der Schicht der kleinen Zellen und in der zellarmen Schicht. An einzelnen Stellen ist die Gliahülle abgerissen und ragen hier vereinzelt die Stümpfe von Gefäßen als breite, gequollene, kernarme, plattgedrückte Stränge hervor (vergl. Fig. 3). Die gleiche Umwandlung zeigen auch zahlreiche Capillaren der zellarmen Schicht, ihre Wandung ist verdickt, kernärmer, bei Hämatoxylinfärbung von glasheller, stark lichtbrechender Beschaffenheit. Das Verhalten der Gliahülle wird in dem folgenden Abschnitt besprochen werden. An Eosin- und Haematoxylinschnitten treten in der zellarmen Schicht, die ein stärker zerklüftetes Aussehen der Grundsubstanz darbietet, mit Eosin blaßroth gefärbte kernhaltige und kernlose Spinnenzellen mit starren, stark lichtbrechenden,

dunkelroth gefärbten Ausläufern deutlich hervor. Die früher (Seite 116) beschriebenen engen, langgestreckten und gradlinigen Schläuche (Kronthal'sche Lymphgefäße oder hyalin entartete Blutcapillaren?) finden sich in diesen Präparaten. Im Lumen der Gefäße mit stark verdickter Gefäßwand und Endotheladventitia sind gelegentlich mitten in der Blutsäule — eine Vermehrung der weißen Blutzellen war nirgends nachzuweisen — große längsovale, homogene, mit Eosin stark rothgefärbte Klumpen, welche sich dem Lumen des Gefäßes dicht anschmiegen, gelagert. In der Schicht der kleinen Pyramidenzellen sind die ampullenförmigen Ausbuchtungen kleiner Arteriolen und Capillaren nicht selten mit diesen eben erwähnten Massen erfüllt; doch besitzen sie hier auch gelegentlich bei Eosinfärbungen ein blaßgelbes Aussehen. In der Umgebung dieser Gefäße fallen im Gewebe einzelne Gliazellen und Kerne durch ihr besonderes tinktorielles Verhalten auf. Die Kerne sind vergrößert, platt und unregelmäßig geformt. Bei Eosin-Hämatoxylinfärbung nehmen sie eine blaßrothe Färbung an und haben ein homogen glänzendes Aussehen. Sie heben sich nur undeutlich von dem nicht selten noch deutlich erkennbaren Zellleibe ab, der ebenfalls blaßroth gefärbt ist und eine unregelmäßig gezackte drei- und mehrkantige Form besitzt.

Aus dieser zusammenfassenden Darstellung, die den Befunden einer großen Zahl von Schnitten des Stirn- und Scheitelhirns entspricht, geht hervor, daß hier neben den im ersten Falle aufgefundenen Veränderungen pathologische Prozesse an den Gefäßen und den Gliazellen sich zeigten. Dieselben besaßen z. Th. die Merkmale regressiver Gewebsstörungen, auf deren Natur ich nachher zurückkommen werde. Daneben wiesen die Gefäße deutlich, wenn auch vereinzelt, die Zeichen kleinzelliger Anhäufungen innerhalb der Gefäßscheide auf, die im Vereine mit den Kernwucherungen in der Endotheladventitia die von L. Meyer zuerst beschriebenen Bilder von Kernhaufen an den Theilungsstellen darboten. Völlige Obliterationen von Gefäßen habe ich auch hier nicht beobachtet. All diese Veränderungen waren am ausgeprägtesten im Stirnhirn, weniger im Scheitelhirn und nur spärlich auffindbar im Hinterhauptslappen.

Ich schließe hier noch die Schilderung eines Rindenschnittes aus der vorderen Centralwindung dieses letztgenannten Falles an, welcher in der Figur 4 gezeichnet ist. Derselbe giebt ein anschauliches Bild der Metamorphosen der dem Untergang verfallenen rothen Blutkörperchen. Auf die allgemeinere Bedeutung dieser

Vorgänge werde ich später zurückkommen. Der Schnitt entstammt der Centralwindung und wurde nach Wolters mit gleichzeitiger Hämatoxylinkernfärbung behandelt. Bei schwacher Vergrößerung (Obj. 16,0 Zeiß, Okular IV) fand sich ein annähernd im Längsschnitt getroffenes, großes venöses Gefäß, welches von der Markleiste bis nahezu an das Ende der radiären Bündel (bis zum Gennarischen Streifen) reicht. Dasselbe zeigt keine Wandverdickung, im Innern aber zahlreiche rothe Blutkörperchen und eine zweifellose Vermehrung der lymphoiden Elemente. Ein Theil der rothen Blutkörperchen hat die gelbe Färbung der Chromsalzhärtung beibehalten, ein anderer ist durch die Hämatoxylinbehandlung schwarz gefärbt. Am dichtesten sind die rothen Blutkörperchen in dem unteren markwärts gelegenen Abschnitt des Gefäßes, während in dem mittleren und dem oberen Theil die weißen mit Hämatoxylin blaßblau gefärbten Lymphkerne überwiegen. Im unteren Ende dieses Gefäßes ist der Lymphmantel sehr erheblich erweitert und reicht an der linken Seite bis dicht an das dunkelblauschwarz gefärbte Hirngewebe heran, das mit anscheinend frei über dem Gefäß endigenden kurzen schwarzblau gefärbten Fäserchen den Lymphmantel z. Th. noch überdeckt. An einzelnen Stellen sieht man den blaß durchscheinenden glashellen und leicht welligen Rand des Lymphmantels scharf gegen das benachbarte Nervengewebe durch eine spaltförmige Lücke abgegrenzt. Der verbreiterte untere Abschnitt des Lymphmantels ist dicht gefüllt mit blaßblau gefärbten weißen Blutzellenkernen und vereinzelten schwarzgefärbten rothen Blutkörperchen, dazwischen aber mit kleineren, körnigen, schwarzgefärbten Einlagerungen, welche nahe am unteren Rande, jedoch mehr seitlich links gelagert, zu einer Gruppe von etwa 20 derartiger Körner vereinigt sind. (Diese Gruppe hat beinahe die doppelte Größe eines weißen Blutkörperchens.) Vereinzelte derartige schwarze körnige Einlagerungen finden sich auch längs der Gefäßwand am rechten seitlichen Rande des Blutgefäßes an Stellen, wo die Ausweitung des Lymphmantels eine nur ganz geringe ist und wo die Leucocytenkerne nur spärlich in der Lymphscheide sich vorfinden. An diesen Stellen sieht man, daß diese schwarzen Körner zum Theil im Innern von Leucocyten sich befinden, zum Theil aber auch spindel- und eiförmigen Endothelkernen der Lymphscheide selbst auf- oder eingelagert sind.

Sehr bemerkenswerth ist auch folgender Befund: Außerhalb der Lymphscheide (in der Mitte des Längsverlaufes des Blutge-

fäßes) liegen vereinzelt, dem Hirngewebe anscheinend locker angelagert und z. Th. frei in dem ziemlich weiten (3,5 μ) Zwischenraum zwischen äußerer Wand der Lymphscheide und ins Hirnparenchym hineinragend, Gliazellen, deren Kerne durch Hämatoxylin blaßblau gefärbt, deren Zellkörper blaß homogen durchscheinend, an einzelnen Stellen deutlich abgrenzbar sind. Der Zellkörper besitzt eine spindelförmige oder eiförmige Gestalt. An mehreren Stellen findet man nun in diesem Zwischenraum Gruppen von schwarzen Körnern, welche einer solchen Zelle entweder auf- oder eingelagert sind. Einzelne dieser schwarzen Körner sind sehr groß und betragen etwa ein Fünftel eines rothen Blutkörperchen. Unter dem Kranze dieser schwarzen Körner läßt sich noch deutlich der blaßblau gefärbte Kern der Zelle erkennen, an einer anderen dem oberen Ende des Gefäßes näher liegenden Stelle findet sich links in dem intraadventitiellen Raume, der hier kaum erweitert ist, eine 6 μ lange Kette derartiger schwarzer Körner, die anscheinend längsovalen blaßblaugefärbten Kernen eingelagert sind. An einer Stelle, ebenfalls dem oberen Ende des Gefäßes nahe gelegen, befindet sich linkerseits ein weiter Zwischenraum zwischen äußerer Gefäßbekleidung und dem Hirnparenchym. Derselbe mißt in der Länge 50 μ und in der Breite 14 μ. Dieser Zwischenraum ist überbrückt von zahlreichen glashellen, welligen scharf kontourirten Fasern, die zum Theil bis an die äußere Gefäßwand herantreten, zum Theil frei in diesem Zwischenraum endigen. Diese Fasern treten in ihrem Verlauf theilweise in Verbindung mit blassen, ei- und spindelförmigen, platten, homogen durchscheinenden Zellen, welche eine durchschnittliche Größe von 8 μ (Längsausdehnung) besitzen und blaßblau gefärbte große Kerne (4,5 μ) einschließen. In einer dieser Gliazellen nun, die deutlich einen blaßblauen wandständigen Kern enthält, finden sich in dem sonst blaß-homogenen Zellleibe viele äußerst feine schwarze Körnchen, welche der ganzen Zelle ein wie mit chinesischer Tusche besprengtes Aussehen geben. An anderen Stellen der Lymphscheide findet man amorphes, blaßgelbes, scholliges Blutpigment.

An diese beiden Beobachtungen von Frühformen, welche zugleich die bei den anderen Paralytikergehirnen der gleichen Art gewonnenen Erfahrungen wiedergeben, reihe ich einen Fall an, welcher der II. Gruppe zugehörig ist (Fall Bl. No. 21 der Tabelle). Schon bei schwachen Vergrößerungen sind die ausgedehntesten kleinzelligen Anhäufungen in den intra- und extravasculären

Räumen, sowie die hochgradige Erweiterung der Venen und Kapillargefäße die augenfälligste Erscheinung. Auch in der Grundsubstanz liegen entweder zu größeren Gruppen zusammengedrängt, oder perlschnurartig aneinander gereiht, zahlreiche mit Hämatoxylin dunkel gefärbte Kerne. In den pericellulären Räumen der großen Pyramidenganglienzellen fanden sich ebenfalls eine größere Menge dunkler Kerne. Man konnte gelegentlich genau verfolgen, daß die reihenweise angeordneten Kerne direkt mit dem Zellhaufen in einem pericellulären Raume in Verbindung standen. Auch begegnete man Bildern im Paracentrallappen, in welchen die in der nächsten Nachbarschaft der Betz'schen Zellen gelegenen Kapillar-Gefäße dicht umscheidet waren von kleinzelligen Anhäufungen, die in die erweiterten pericellularen Räume hineinragten. Am ausgeprägtesten war die Kernvermehrung in den basalen Abschnitten des Stirn- und Temporallappens. Die Wandung der kleineren arteriellen und venösen Gefäße war überall streifig verdickt, ihre Kerne waren vermehrt, in den intravasculären Räumen fanden sich zahlreiche rothe und weiße Blutkörperchen und amorphes, scholliges Blutpigment.

Bei der genaueren mikroskopischen Durchforschung des Gehirns zeigte es sich, daß diese Infiltration der Hirnrinde mit tiefblau gefärbten Rundzellen durchaus keine gleichmäßige, selbst nicht innerhalb eines Windungszuges, überall nachweisbare Erscheinung war. Für das Studium der Gefäßwand und des Grundgewebes waren diejenigen Stellen vorzuziehen, welche nur in geringerem Maaße befallen schienen. Die außerordentlich weiten Venen sind fast durchwegs dünnwandig mit vergrößerten längsgestellten Muskelkernen besetzt, die jedoch in ihrer Zahl nicht vermehrt sind, ihre Endotheladventitia zeigt überall eine starke Kernwucherung, am schärfsten wiederum ausgeprägt in den tieferen Rindenschichten. Der intravasculäre Lymphraum ist partiell stark erweitert und enthält an diesen Stellen zahlreiche rothe und weiße Blutzellen nebst körnigem und scholligem Blutpigment. Die Wandungen mittelgroßer Arterien der Rinde sind streifig verdickt, ihre Kerne sind nur mäßig vermehrt, auch hier ist die Endotheladventitia verdickt, mit zahlreichen ovoiden blaßgefärbten, stark vergrößerten Kernen versehen. Sie liegt der Media meist enger an und ist nur an den Stellen, wo Blutpigmentschollen den intravasculären Lymphraum erfüllen, blasenförmig abgehoben. Die Capillaren sind überall stark erweitert, prall mit Blut gefüllt, ihre Wandung ist an einzelnen Gefäßen der tiefen Rindenschichten entschieden verdickt

und mit einer größeren Zahl stark verbreiterter stäbchenförmiger Kerne besetzt; sowohl hier wie an den Venen fällt der verhältnißmäßig große Reichthum an weißen Blutzellen im Gefäßlumen auf. Die extravasculären Lymphräume erscheinen durchschnittlich in geringerem Maaße erweitert als in den erst beschriebenen Fällen. Doch finden sich auch hier venöse und Uebergangsgefäße, an welchen eine starke partielle Erweiterung dieser Räume vorhanden ist. Sie sind angefüllt mit Blutpigmentresten, mit zahlreichen rothen und weißen Blutzellen. Das Grundgewebe ist in der zellarmen Schicht stark zerklüftet und enthält in dieser Rindenzone starre mit Eosin dunkelroth gefärbte fasrige Bestandtheile. In den zellreicheren Schichten ist fibrilläres Gewebe nicht auffindbar. Hier treten in gleicher Weise wie bei den Frühformen verdichtete den erweiterten extravasculären Räumen angrenzende Gewebstheile neben einer stärker gelockerten weitmaschigen Gewebsbeschaffenheit hervor. Die blassen Gliakerne sind überall vergrößert und zeigen die früher beschriebenen Formen. Auch hier sind nirgends Kerntheilungsvorgänge an ihnen zu erkennen. Dagegen werden überall zerstreut im Gewebe liegend oder zu kleineren Gruppen oder Reihen vereinigt dunkelblaue runde Kerne gefunden, welche auch die stark erweiterten pericellulären Räume erfüllen und nicht selten den stark geschrumpften Ganglienzellen an- und aufgelagert sind. An stärker mit Wanderzellen angefüllten Stellen läßt sich an dünnen Schnitten und bei stärkeren Vergrößerungen direkt nachweisen, daß Reihen dieser Zellen in Spalten des Gewebes gelegen sind, die in unregelmäßigen Abständen von längsgestellten gequollenen Gliakernen ausgekleidet sind. Einen direkten Uebergang dieser Spalträume in extravasculäre Räume aufzufinden, ist mir nicht gelungen. Wohl aber lassen sich bei stärkeren Vergrößerungen in der Umgebung der großen Rindenpyramidenzellen verbindende Schaltstücke zwischen dem pericellulären und den extravasculären Lymphraume der angrenzenden Capillarschlingen nachweisen. Durch die natürliche Injektion mit den dunkel tingirten Kernen werden diese Lymphspalten als präformirte Bildungen wohl gewährleistet. Die blaßblauen, die pericellulären Räume auskleidenden Kerne erscheinen ebenfalls vergrößert und besitzen meist eine halbmondförmige Gestalt. Abweichend von den Befunden an den Frühformen sind hier Spinnenzellen in der zellarmen Schicht zahlreicher vorhanden, auch in der Schicht der kleinen Pyramidenzellen finden sich in der Umgebung der Gefäße, der Endotheladventitia zum

Theil mit starren Fasern angeheftet, plattenförmige, mit Eosin blaßroth gefärbte, mit zahlreichen Auslöufern versehene Zellen mit blaßblauem Kerne. Vereinzelt werden auch Spinnenzellen mit 2 und 3 Kernen gefunden. Ueber das Verhalten der Gliahülle enthält der nächste Abschnitt genauere Angaben.

In der dritten Gruppe sind diejenigen Fälle zusammengefaßt, welche sich durch einen stürmischen Verlauf auszeichnen. Auf ein mehr oder weniger scharf ausgeprägtes und länger dauerndes Prodomalstadium erfolgt ein außerordentlich rascher Krankheitsanstieg, der meistens unter Kräftezerfall zu Tode führt. Ich recapitulire die Hauptmerkmale dieser Gruppe, um nochmals darauf hinweisen zu können, daß wir es hier nicht mit typisch verlaufenden Fällen progressiver Paralyse zu thun haben. Die klinischen Bilder sind vielfach völlig verwischt, die intellektuellen Defekte treten hinter den schweren affektiven und motorischen Reizerscheinungen, hinter der massenhaften Produktion von Hallucinationen uud Wahnideen völlig zurück. Die Diagnose wird, falls nicht paralytische Anfälle zwischendurch auftreten (was übrigens zu den seltenen Vorkommnissen gehört), hauptsächlich durch die somatischen Ausfallssymptome gesichert. Trotz dieser klinisch unterscheidenden Merkmale von der typisch chronischen Form wird man die anatomischen Kriterien der Paralyse nirgends vermissen. Die pathologischen Befunde an den Nervenfasern und Ganglienzellen bestätigen dies. Auch die pathologischen Vorgänge in der Grund- und Stützsubstanz bieten keine Abweichungen von den anderweitigen bei der Paralyse auffindbaren Veränderungen. Ich kann deshalb auf eine genaue Darstellung der mikroskopischen Befunde, welche bezüglich des Grundgewebes und der Gefäße an Fällen dieser Gruppe gewonnen wurden, verzichten, da sie in der Hauptsache nur eine Wiederholung der vorstehenden Schilderungen enthalten würde.

Doch ergaben sich sowohl bezüglich der Ausdehnung des Krankheitsprocesses über die einzelnen Rindenprovinzen, als auch bezüglich der Intensität desselben gerade in dieser Gruppe die mannigfaltigsten Unterschiede. Wollte man all diesen Varietäten gerecht werden, so müßte eine detailirte Schilderung jedes einzelnen Krankheitsfalles und jedes einzelnen Windungszuges stattfinden. Ein wesentlicher Gewinn für die allgemein-pathologische Würdigung dieser Fälle würde damit nicht erzielt werden. Wohl aber kann als eine für alle diese Beobachtungen gültige Erfahrung bezeichnet werden, daß der Krankheitsproceß in den vorderen

Hirnabschnitten (einschließlich der Centralwindungen und des Paracentrallappens) vorzugsweise seinen Sitz hat; eine gesetzmäßige Vertheilung resp. Ausbreitung innerhalb derselben findet aber nicht statt. Die kleinzellige Infiltration ist durchaus keine gesetzmäßige, in allen Fällen stärker hervortretende Erscheinung, im Gegentheil finden sich gerade in dieser Gruppe bei ausgeprägtem Faserschwund nur sehr geringfügige Kernanhäufungen in den Gewebsspalten und in den pericellulären Räumen; es treten die regressiven Veränderungen an den Gefäßen mit ihren Folgeerscheinungen (Blutungen) in erhöhtem Maaße hervor. Auf zwei Punkte muß ich noch aufmerksam machen, welche neue Beobachtungsthatsachen betreffen:

1. Mit den Kernwucherungen in der Endotheladventitia verbinden sich nicht selten stärkere Verdickungen und partielle Verwachsungen derselben mit der Muscularis kleinerer Arterien und Venen. Die Lymphscheide erscheint dann vielfach eingeknickt und gefaltet. Die so entstehenden Taschen und Buchten des intravasculären Lymphraumes enthalten z. Th. Rundzellen oder blaßgelbe Blutpigmentschollen. Das Lumen des Gefäßes ist vielfach verengt. Werden diese ausgeweiteten Stellen zufällig im Querschnitt getroffen, so entstehen jene eigenthümlichen Bilder, in denen um ein hochgradig verengtes Gefäßchen zwiebelschalenförmig der vielfach gefaltete und verdickte Lymphmantel gelagert ist. In zwei Fällen, die aber Paralytikern im Schlußstadium entstammten, konnte man die Weiterentwicklung dieser Zellwucherung innerhalb der Lymphscheide bis zur Bildung miliarer Herde verfolgen, welche aus anscheinend concentrisch geschichteten, platten, großkernigen Zellen bestanden. Da beide Fälle ausgeprägte luetische Antecedentien dargeboten hatten, so glaubte ich damals [vergl. meine kurze Mittheilung in den Sitzungsberichten der Jenaischen Gesellschaft f. Med. und Naturwissenschaften (45)], daß hier eine für die Lues specifische Veränderung vorliegen könnte. Es ist diese Annahme aber im Hinblick auf die für alle Fälle von Paralyse typische Betheiligung der Endotheladventitia nicht festzuhalten.

2. Sicher geht mit dem stürmischeren Verlauf des Leidens sowohl ein rascherer Untergang von Nervengewebe, als auch eine intensivere Betheiligung der fasrigen Gliabestandtheile an den reparatorischen Processen in vielen Fällen Hand in Hand. Dafür spricht das vermehrte Auftreten gröberer, gradliniger und welliger, sich vielfach kreuzender Fasern, besonders in der zellarmen und in der Schicht der kleinen Pyramidenzellen. Hier treten auch die Spinnen-

zellen deutlich hervor als stark geschwellte plattenartige Gebilde, welche entweder der Endotheladventitia angeheftet sind, oder aber nahe dem Rande extravasculärer Lymphspalten im Grundgewebe gelegen sind. Auch in den untersten nahe der Markleiste gelegenen Abschnitten finden sich diese Spinnenzellen deutlicher ausgeprägt. Ich möchte bei dieser Gelegenheit nochmals darauf hinweisen, daß durch die mikroskopische Untersuchung ein strikter Beweis dafür nicht erbracht werden kann, daß eine Wucherung dieser zelligen Elemente stattgefunden hat. Denn selbst das Auffinden zweier oder mehrerer Kerne innerhalb derselben beweist nichts, da wie schon früher erörtert wurde, mehrkernige Zellen auch normaliter aufgefunden werden. Kerntheilungsfiguren habe ich auch bei Benda'scher Fixation nicht wahrnehmen können. Doch halte ich in dieser Beziehung die Untersuchungen nicht für beweiskräftig, da eine Fixirung ganz frisch der Leiche entnommener Rindentheile bisher nicht stattgefunden hat. Da diese Spinnenzellen in den Paralytikergehirnen in denjenigen Rindentheilen schärfer hervortreten, in welchen sie normaliter am leichtesten nachgewiesen werden (Gliahülle, zellarme Schicht, dicht über der Markleiste), da fernerhin gerade in diesen Gebieten die Lockerung und Zerklüftung des Grundgewebes wahrgenommen wird, so ist auch die Erklärung gerechtfertigt, daß keine Vermehrung dieser Zellen stattgefunden hat, sondern dieselben nur deutlicher hervortreten infolge des Schwundes leichter zerstörbarer benachbarter Gewebselemente. Da außerdem bei diesen Beobachtungen wohl durchwegs eine stärkere Durchtränkung der Rinde mit lymphatischer Flüssigkeit intra vitam bestanden hat, so können diese Zellen auch durch ihre hydropische Schwellung sich vom umgebenden Gewebe deutlicher abheben. Freilich weisen auch die erst geschilderten Frühformen die gleichen Quellungen des Grundgewebes und hydropische Schwellungen der Gliakerne auf, ohne daß dort die Spinnenzellen in so reichlichem Maaße wie hier sichtbar werden. Man wird also die Frage offen stehen lassen müssen, ob diese Elemente gewuchert sind.

Diese Befunde bieten mir die Gelegenheit, auf die Wucherungsvorgänge der einzelnen Gliabestandtheile bei weiter fortgeschrittenen Fällen kurz einzugehen.

In dem Greppin'schen Falle (34) fand sich in den äußeren Schichten der grauen Substanz des Stirnhirns und der Insel eine größere Zahl von Spinnenzellen. Er macht in seiner größeren Arbeit (82) darauf

aufmerksam, daß die Deiters'schen Zellen unter normalen Verhältnissen sehr zarte Gebilde darstellen, während sich an den Paralytikergehirnen große, zahlreicher verzweigte Spinnenzellen ohne Mühe nachweisen lassen, welche in den äußersten Schichten der Hirnrinde in einem derben und dichten Filzwerk intensiv gefärbter Gliafasern gelagert sind. Es entspricht dies auch meinen Beobachtungen an alten Fällen; doch bieten auch diese Bilder keine Gewähr dafür, daß die Zellen selbst gewuchert sind.

Die Vermehrung der faserigen und zelligen Gliaantheile bei fortgeschrittenen Paralysefällen ist durch die Weigert'schen (83) Untersuchungen außer Zweifel gestellt: „Die Fasern sind nicht nur vermehrt, sondern vielfach auch dicker, die Zellen der Glia sind reichlicher und z. Th. monströse Gebilde von einer ganz kolossalen Größe." Er stellt die Neuroglia direkt in Parallele mit dem Bindegewebe. Erstere antwortet auf einen Schwund von nervöser Substanz „genau so mit einer Wucherung wie das Bindegewebe auf den Schwund des Nieren- oder Leberparenchyms bei den sogenannten chronischen interstitiellen Entzündungen." [1])

Ist die Voraussetzung richtig, so wird bei den Frühformen der fehlende Nachweis von Gliawucherungen dahin zu deuten sein, daß hier der Gewebsausfall noch nicht zu reparatorischen Vorgängen innerhalb des Gliagewebes geführt hat. Ich bin angesichts der Befunde, welche mit den älteren Färbemethoden gewonnen sind, zu der Annahme geneigt, die reparatorischen Gewebswucherungen innerhalb der Rinde als fibrilläres (mesodermales) Bindegewebe aufzufassen, das von dem gefäßtragenden Stützapparate, also den secundären Gliatheilen herstammte. Hierfür sprechen verschiedene Umstände: Einmal ist in den Frühformen die erste Gewebswucherung an der Endothelscheide aufzufinden, die mit den Capillaren das ganze Gewebe

[1]) Weigert macht darauf aufmerksam, daß die Neurogliafasern gegen postmortale Einflüsse sehr empfindlich sind. Namentlich in der weißen Substanz zerfallen sie bei der cadaverösen und bei prämortaler Erweichung sehr bald zu Körnchen. Es ist dieser Hinweis auch für unsere Untersuchungen von Paralytikergehirnen von großer Bedeutung, indem auch hier sehr wohl der häufige Befund kleiner körniger Anhäufungen durch den postmortalen Zerfall von Gliafasern gedeutet werden kann. Eine definitive Entscheidung, ob der mangelnde Nachweis von Gliawucherungen in unseren Frühformen auf solche postmortale Zerstörungen von Gliafasern zurückzuführen sei, oder ob thatsächlich hier noch keine Gliawucherungen stattgefunden haben, läßt sich solange nicht führen, als wir nicht in die Lage gesetzt sind, die elektive Färbung Weigert's zur Anwendung zu bringen an Gehirnen, die frisch zur Untersuchung gelangen.

durchdringt, sodann sind an den Gliakernen aktive Vorgänge nicht nachweisbar. Die Spinnenzellen, die im Verlauf der Gefäße beobachtet werden, betrachte ich als mesodermale Gebilde und gerade an diesen sind Proliferationsvorgänge in späteren Stadien des Krankheitsprocesses nicht unwahrscheinlich. Weigert betrachtet die gewucherten Neurogliafasern als Abkömmlinge der ectodermalen Antheile des Stützgewebes. Die Diskussion über diese Frage jetzt weiter auszudehnen ist wohl zwecklos, da eine Entscheidung nur durch neue Untersuchungen an Frühformen mit dem Weigert'schen Verfahren herbeigeführt werden kann.

Ich verzichte deshalb auch auf eine genauere Wiedergabe der Forschungen anderer Autoren über die Betheiligung der „Zwischensubstanz" an der Paralyse. Die Darstellung, welche Mendel (5) für die voll entwickelte Paralyse bezüglich der Vorgänge in der Grundsubstanz giebt, entpricht im Wesentlichen den allgemein geltenden Auschauungen. Aus der neuesten umfassenden anatomischen Bearbeitung der Paralyse durch Fischl (29), welcher auch hierüber genaue Litteraturangaben macht, erwähne ich nur, daß auch dieser Autor Kerntheilungsfiguren weder an den Spinnenzellen, noch an anderen Elementen der Grundsubstanz nachweisen konnte. Er ist deshalb nicht in der Lage über die Provenienz der so reichlichen Kerne in der Zwischensubstanz Aufschluß zu geben. Sodann möchte ich noch kurz auf die beiden von Zacher (78) beschriebenen „frischen" Fälle zurückkommen. Beide boten neben deutlich ausgeprägtem Faserschwund in den vordersten Stirnpartien, „entzündliche" Veränderungen an den „Gefäßen und im interstitiellen Gewebe" dar, welche im zweiten Falle erheblich stärker und ausgebreiteter als im ersten waren. Im Gyrus rectus und im vordersten Abschnit der II. Stirnwindung constatirte er bei jenem „erhebliche Wucherungen der Glia und Ansammlungen von Spinnenzellen in der Deckschicht und innerhalb der Markleiste", während im ersten Falle diese Erscheinungen fast sämmtlich völlig fehlten. Die Veränderungen an den Gefäßen (starke venöse Hyperämie, reichliche intra- und extraadventitielle Zellansammlungen, Blutextravasate, Kernwucherungen in den Gefäßhäuten) entsprechen ganz den Befunden, welche ich in der II. und III. Gruppe vorgefunden habe. Auch in den „mächtig erweiterten" pericellulären Räumen fanden sich vielfach reichliche Rundzellen. Diese Processe beschränkten sich ebenfalls auf das Stirnhirn. Es ist nur nicht recht verständlich, warum dieser Autor die Gefäßveränderungen im I. Falle als relativ geringfügige be-

zeichnet, da doch der genau beschriebene Befund innerhalb der erkrankten Rindenabschnitte die Bilder einer ausgeprägten Gefäßbetheiligung wiederspiegelt. Seine Schlußfolgerungen, daß der Faserschwund nicht ein secundärer, durch die entzündlichen Veränderungen an den Gefäßen und im „interstitiellen" Gewebe bedingter Vorgang sei, decken sich durchaus mit meinen Anschauungen. Doch nimmt er im Hinblick auf den Greppin'sche Fall noch eine andere Entwicklungsform der Paralyse an, in welcher thatsächlich die „entzündlichen Processe des Zwischengewebes dem Faserschwunde vorangehen"; die primäre interstitielle Encephalitis (im Sinne von Mendel) wäre also nach diesem Autor eine pathologisch-anatomisch selbstständige und von der „parenchymatösen" Encephalitis zu trennende Erkrankung.

Ich glaube schon durch die allgemeinen pathologischen Ausführungen den Nachweis erbracht zu haben, daß bei der chronischen Entzündung die degenerativen Vorgänge, Gewebsschädigungen, immer die reparatorischen „interstitiellen" Processe erst hervorrufen. Wenn auch aus den oft erörterten Gründen die feineren Veränderungen, welche dem primären Ausfall nervöser Substanz zu Grunde liegen, sich dem positiven Nachweise bis jetzt fast völlig entziehen, so haben doch die an den Frühformen gewonnenen Ergebnisse wenigstens den Beweis erbracht, daß eine primäre „entzündliche" Entstehung des Leidens durchaus von der Hand zu weisen ist.

Die Berechtigung dieses Ausspruchs ergiebt sich aus einer genaueren Analyse der vorstehend geschilderten Einzelbefunde, welche sich an die Kriterien der chronischen Entzündung anlehnt:

a) Ein Gewebsschwund innerhalb der Grund- und Zwischensubstanz ist auch, abgesehen von den nervösen Bestandtheilen, für die ectodermalen gliösen Elemente nicht sicher nachzuweisen. Die erwähnten Weigert'schen Untersuchungen haben meine Anschauung sehr erschüttert, daß ein Untergang der feinsten Gliafasertheile mitsammt der ungeformten Grundsubstanz den nervösen Gewebsschwund begleite. Die Lockerungen der Grund- und Stützsubstanz, sowie die in der Umgebung der Gefäße auffindbaren Verdichtungen bei den Frühformen lassen eine doppelte Deutung zu: einmal kann es sich ausschließlich um den Ausfall von Nervengewebe handeln, während die übrigbleibenden (aber nicht gewucherten) faserigen (meso- und ectodermalen) Gliabestandtheile unter dem

UNIVERSITY

Einfluß ödematöser Durchtränkung der Hirnsubstanz Quellungen und Lockerungen erfahren haben; die verdichteten Partien kommen dadurch zu Stande, daß das gliöse Gewebe bei verminderter Gewebselasticität entweder durch pathologisch gesteigerten Gefäßdruck oder durch von den Gefäßen ausgehende Gewebswucherungen zusammengepreßt wird. Oder aber außer den Elementen des specifischen Nervengewebes gehen ectodermale feinere Faserantheile und ungeformte Grundsubstanz (im Sinne Gierke's) bei dem Gewebsschwunde mit zu Grunde, während nur die verhornten, gegen Schädlichkeiten widerstandsfähigen Gliafasern übrig bleiben, und so das knorrige, zerklüftete Aussehen des Grundgewebes hervorgebracht wird. Ich wiederhole aber, daß eine Entscheidung über diese Fragen erst durch die Anwendung der Weigert'schen Färbemethode bei ausgeprägten Frühformen erzielt werden kann. Die rapid verlaufenden Fälle geben schon bei den alten Färbungsmethoden andere Bilder, welche auf beginnende (mesodermale?) Gliawucherungen hinweisen. Die Untersuchungen der Gliakerne sprechen für regressive Ernährungsstörungen an denselben (hydropische Schwellungen, Formveränderungen, beginnende Fragmentirung); die feinkörnigen, mattglänzenden Massen und die blasseren scholligen Gebilde, welche in den extravasculären Lymphräumen und in den Gewebsspalten nicht selten gefunden werden, sind vielleicht hyalin veränderte Derivate untergegangener faseriger und zelliger Gliabestandtheile, doch besteht immer die Möglichkeit, daß sie nur homogene Fibringerinnungen oder der Coagulationsnecrose verfallene Blutzellen repräsentiren. Aber auch die von vielen Autoren ausgesprochene Vermuthung, daß in diesen Bildungen nur postmortale, cadaveröse Erscheinungen oder Einwirkungen der Härtungsflüssigkeit zum Ausdruck kommen, ist nicht mit Sicherheit abzulehnen. Gegen letztere Annahme spricht der Umstand, daß an anderen Gehirnen diese feinkörnigen und scholligen Einlagerungen nur ganz vereinzelt beobachtet werden. Daß auch verhornte Gliazellen, besonders bei Isolirpräparaten aus frisch der Leiche entnommenen Theilen die gleiche, schollige, glänzende Beschaffenheit zeigen, habe ich früher erwähnt. Die frühere von vielen Autoren unterstützte Auffassung, daß die Kernveränderungen activen, Kerntheilungsvorgängen entsprechen, ist durch nichts bewiesen. Vor Allem wird man immer betonen müssen, daß Kerntheilungsfiguren niemals aufgefunden werden können. Das Verhalten der Spinnenzellen ist sicherlich bei den Frühformen und acut verlaufenden Fällen verschieden. Bei ersteren ist eine Vermehrung der-

selben sicher nicht vorhanden, wohl aber finden sich bei ihnen hydropisch geblähte und geschrumpfte Zellen dieser Art. Bei den letzteren erscheinen sie thatsächlich vermehrt.

b) Regressive Ernährungsstörungen an den Gefäßen. Schon bei den Frühformen werden Gefäßveränderungen in ausgedehntem Maaße vorgefunden, welche als hyaline Degeneration (von Recklinghausen) aufzufassen sind. Die neueste Bearbeitung der hyalinen Degeneration der Hirngefäße von Holschewnikow (aus dem pathologisch-anatomischen Institut zu Straßburg) (84) knüpft an die Schilderung eines Falles (bei einer 68jährigen Frau) an, in welchem eine herdweise einfache Atrophie der Nervensubstanz mit einer allmählichen Degeneration und Zerstörung des Capillarnetzes verbunden war.[1]) Proliferationen der zelligen Elemente der Gefäßwand und deren Scheiden oder Emigration von Leucocyten fehlen überall, so daß die Degenerationsprozesse ohne komplizirende Vorgänge beobachtet werden konnten. Die Untersuchung der Hirngefäße bei den Frühformen der Paralyse ergiebt an vielen Stellen ganz analoge Verhältnisse und sind dieselben deshalb besonders geeignet, den ersten degenerativen Veränderungen der Gefäßwand nachzuforschen. Vergleichen wir die oben gegebenen Befunde an Capillaren und kleinen Uebergangsgefäßen der Fälle der I. Gruppe mit den Befunden dieses Autors, so wird die Uebereinstimmung beider sofort klar. Hier wie dort finden wir an den Gefäßwandungen kleine tropfenförmige Anlagerungen, welcher an der Außenwand des sonst unveränderten Gefäßrohrs sich befanden. Endothelkerne und rothe Blutkörperchen ließen sich bei Eosinhämatoxylinfärbung scharf von diesen Gebilden unterscheiden. An größeren Venen waren die hyalinen Einlagerungen, sowohl in der Form buckelartiger, knotiger Verdickungen von hellglänzender Beschaffenheit als auch unter dem Bilde gleichmäßiger Verbreiterung und Verdickung der stark glänzenden Endotheladventitia erkennbar. Der intravasculäre Lymphraum war durch die gegen die Gefäßwand vorgedrängte verdickte Endothelscheide an manchen Stellen verlagert, während in der Nachbarschaft diese Räume stärker ausgebuchtet waren, sowohl in den intra- als auch den extravasculären Lymphräumen fanden sich blasse homogene feinkörnige Massen, deren schon oben sub a gedacht ist. Bis hierher stimmen die Bilder wohl überein;

[1]) Bezüglich der genaueren Litteratur der hyalinen Degeneration der Hirngefäße verweise ich auf diese Arbeit.

die fortgeschritteneren Stadien des hyalinen Degenerationsprozesses bis zur Ersetzung der Capillarwand durch Stränge hyaliner Substanz von rosenkranzähnlicher Form konnten in unseren Paralysefällen in dieser Weise nicht aufgefunden werden. Wohl aber waren viele Capillaren zu einfachen, stark lichtbrechenden, durch Eosin garnicht oder nur ganz schwach gefärbten starren Röhren umgewandelt. Auch zeigten sich hier knotige hyaline Einlagerungen in die Gefäßwand kleiner Arterien, welche zugleich stark geschwellte vergrößerte Gefäßkerne trugen und eine allgemein streifige Verdickung der Gefäßwand hatten. Das Gefäßlumen war unregelmäßig verengt, auch die Außenwand der Media hatte eine vielfach wellige und höckrige Form. Ueber die Herkunft dieser hyalinen Massen bestehen noch viele Unklarheiten; inwieweit die den Gefäßen außen angelagerten hyalinen Tropfen gewissermaßen hyaline „Ausschwitzungen“ der Endothelzellen darstellen — wie Holschewnikow aus seiner Untersuchung folgert — läßt sich aus unseren Präparaten nicht entscheiden. Für die deutlich in die Gefäßwand eingelagerten klumpigen hyalinen Massen ist ihre Entstehung aus dem Protoplasma der Gefäßzellen durchaus wahrscheinlich. Die andauernde venöse Stauung, welche durch unsere Befunde zweifellos für die Frühformen festgestellt ist, kann nach Recklinghausen durch den fortgesetzten erhöhten Druck auf die Gefäßwandung die Ursache der hyalinen Degeneration dieser Gefäßwandzellen für sich allein werden.

In einzelnen Beobachtungen, welche der I. und III. Gruppe zugehörten, war dieser Prozeß außerordentlich verbreitet, gleichzeitig zeichneten sich diese Fälle durch das unverhältnißmäßig häufige Auftreten von Pigmentschollen und Pigmentkörnern, welche in- und außerhalb der adventitiellen Scheide dem Gefäß ein- und angelagert waren, aus. Die mikroskopischen Bilder gewannen dadurch ein charakteristisches Gepräge: Fast an keinem Gefäße fehlten die Ueberbleibsel stattgehabter Blutungen resp. extravasirter rother Blutkörperchen, so daß man mit einer gewissen Berechtigung vom rein pathologisch-anatomischen Standpunkte aus diese Fälle als hämorrhagische Form der Paralyse[1]) bezeichnen kann. Es ist nun im höchsten Grade wahrscheinlich, daß das Vorkommen dieser scholligen und körnigen Pigmentanhäufungen in direktem

[1]) Ich habe hierher gehörige Präparate auf der Naturforscherversammlung in Halle a. S. 1891 demonstrirt. (85)

ursächlichem Zusammenhange mit der ausgebreiteten Gefäßerkrankung steht. Daß Ueberreste rother Blutkörperchen in der Form von amorphem und krystallinischem Blutpigment oder auch in der Gestalt gelber kleiner Pigmentkörner fast in allen Gehirnen erwachsener Individuen gelegentlich vereinzelt aufgefunden werden, ist eine bekannte Thatsache. Ebenso ist das Vorhandensein zahlreicherer intra- und extraadventitiell gelegener Blutreste an kleinen Arterien, Capillaren und Venen in der Hirnrinde älterer Fälle von Paralyse kaum einer besonderen Hervorhebung werth.

Was mich bestimmt, diese Fälle gesondert zu betrachten, das ist

1. Das frühzeitige Auftreten massenhafter Blutreste in Form von Schollen und Pigmentkörnern;

2. Das Vorkommen dieser massenhaften Pigmentanhäufungen gleichzeitig mit jener hyalinen Entartung der Gefäßwand. Daß die feineren und gröberen, gelben bis schwarzbraunen Pigmentkörner mit den röthlichgelben und hellgelben, krystallinischen und amorphen Blutpigmentschollen chemisch durchaus verwandt sind, die ersteren also ebenfalls Derivate des Blutfarbstoffs darstellen, geht wohl aus der gleichen mikrochemischen Reaktion beider Pigmentarten hervor. Bei der Eisen- resp. Kupferhämatoxylinmethode färben sich sowohl die rothen Blutkörperchen als auch ihre Zerfallsreste tief schwarz. Es läßt sich nun an geeigneten Objekten sehr schön darstellen, wie bei dieser hämorrhagischen Form die mannigfachsten Abstufungen zwischen fragmentirten rothen Blutkörperchen, amorphen, klumpigen und körnigen Pigmentschollen und den feinsten körnigen Pigmentresten bestehen. Sehr lehrreich ist auch das genauere Studium der pigmenthaltigen Zellen, die kleinere und größere Pigmentkörner in sich aufgenommen haben und sowohl den Leucocyten als auch den Endothelien der Lymphräume, als auch den Gliazellen zugehörig sind.

In den Lücken und Spalten des Grundgewebes, sowie in den intra- und extravasculären Lymphbahnen werden auch die Zerfallsprodukte des untergegangenen Nervengewebes gelagert sein. Man wird deshalb über die Herkunft der überall auffindbaren krümlichen und scholligen Massen nicht immer im Klaren sein. Die hyaline Degeneration bildet nur einen Bruchtheil der regressiven Ernährungsstörungen, die hier und an den Gefäßen zur Beobachtung gelangen. Ich möchte deshalb noch kurz auf andere Vorgänge hinweisen, welche berufen sind, gerade im Hinblick auf die Gewebsflüssigkeit bei den necrobiotischen

Veränderungen innerhalb der Hirnrinde eine Rolle zu spielen. Hier wird man in erster Linie die Coagulationsnecrose erwähnen müssen. Falls die früheren Voraussetzungen richtig sind, daß der Untergang von Nerven- und Gliasubstanzen sich langsam und allmählich vollzieht, so werden auch die eigenartigen Gerinnungsvorgänge, welche unter dem Einfluß der lymphatischen Gewebsflüssigkeit innerhalb der absterbenden und abgestorbenen festen Bestandtheile stattfinden, in gleicher Weise langsam und allmählich vor sich gehen. Thatsächlich finden sich nicht selten in der Umgebung der Gefäße auch in den Frühformen der Paralyse eigenartige blasse, körnige und homogene Massen, welche als schmale lichte Säume den extravasculären Raum nach außen begrenzen. Es läßt sich dieser Befund sowohl an den Präparaten mit distincter Kernfärbung mittelst Alaun-Hämatoxylin als auch bei Eosin-hämatoxylinpräparaten, sowie bei der Markscheidenfärbung leicht feststellen. Doch ist dieser hyalin aussehende Saum nicht überall vorhanden. In der Umgebung anderer Blutgefäße finden sich streifig verdichtete Randpartien des angrenzenden Gewebes, welche mit Eosin stärker gefärbt erscheinen. Beide Befunde sind auch gelegentlich kombinirt vorhanden, indem innerhalb der streifig verdichteten Zone Lücken, die mit homogenen stark lichtbrechenden Massen gefüllt sind, sich vorfinden.[1]) Die früherhin geschilderten Veränderungen der Ganglienzellen nöthigen weiterhin zu dem Schlusse, daß auch an diesen Elementen necrobiotische Vorgänge, welche der Coagulationsnecrose zugerechnet werden müssen, theilweise stattfinden.

Wir sehen also, daß über die Herkunft und Beschaffenheit der scholligen Gebilde und der feinkörnigen zum Theil homogen aussehenden Gerinnsel sehr verschiedene Auffassungen möglich sind. Man kann die ersteren als coagulirte oder hyalin veränderte Zellen auffassen, die letzteren sind Produkte fibrinöser Gerinnungen und Abkömmlinge der Leucocyten oder anderer Bestandtheile des Blutes.[2])

Außer der Coagulationsnecrose, welche vielfach nur ein Uebergangsstadium zum endgültigen Ausfall des Gewebes darstellt, spielt wohl auch die einfache Verflüssigung abgestorbener Gewebstheile

[1]) In Figur 1 ist in der Umgebung des zusammengefalteten (artificiell) geschrumpften Gefäßes diese Veränderung erkennbar.

[2]) Diese Befunde in und an den Gefäßen haben auch mir die Ueberzeugung gegeben, daß die aus der Coagulationsnecrose hervorgegangenen Bildungen und die hyaline Degeneration zum mindesten verwandte Vorgänge sind, für jeden Fall gleichzeitig bei regressiven Ernährungsstörungen in Erscheinung treten können.

im Sinne der Colliquationsnecrose mit rascher Resorption des verflüssigten Gewebes eine wesentliche Rolle. Die geschilderten Bilder einer streifig verdichteten Umgebung der Gefäße, ebenso diejenigen bei der Markscheidenfärbung, deuten auf diesen Untergang von Gewebsbestandtheilen mit gleichzeitigem Zusammenrücken der übrig bleibenden Gewebstheile hin.

c) Hyperplastische Vorgänge in der Grund- und Stützsubsanz und an den Gefäßen. Gerade hier ist eine Trennung der Anfangsstadien exquisit chronischer Fälle von den acut verlaufenden Paralysen durchaus nothwendig. Bei ersteren ist der Nachweis wuchernder Zellelemente im Grundgewebe nicht zu führen. Es kann aber schon bei den Frühformen bei Uebersichtsbildern der Anschein erweckt werden, daß wenigstens in den tieferen Rindenschichten eine Kernvermehrung, wenn auch in geringerem Maaße, stattgefunden habe. Ich habe früher darauf hingewiesen, daß der Gewebsschwund eine Kernvermehrung vortäuschen kann. Dabei will ich nicht in Abrede stellen, daß eine wenn auch geringfügigere Vermehrung der dunkelgefärbten kleinen Kerne (Wanderzellen) an manchen Stellen die mikroskopischen Bilder complicirt.

Bekanntlich kommen auch im normalen Gehirn überall vereinzelt in den extravasculären und pericellulären Räumen, sowie in den Saftkanalstraßen, welche beide verbinden, Lymphkörperchen vor, über deren Ursprung aus den Blutgefäßen wohl kein Zweifel bestehen kann, deren Bedeutung und Schicksal aber durchaus unaufgeklärt ist. In geringem Maaße ist die Anzahl dieser Leucocyten auch in frischen Fällen der Paralyse immer vermehrt, sie liegen innerhalb des genannten Saftbahnsystems, nirgends frei im Gewebe und zeigen — was vor Allem wichtig erscheint — nirgends irgendwelche activen d. h. Zelltheilungs- resp. Proliferationsvorgänge. Ich habe mich wenigstens vergebens bemüht, zwei- und mehrkernige größere Zellen dieser Art aufzufinden. Am deutlichsten tritt diese vermehrte Ansammlung von Wanderzellen in den tieferen Schichten der Hirnrinde hervor. Man wird nicht fehlgehen mit der Annahme, daß wir es hier mit den Folgen stattgehabter hyperämischer Vorgänge innerhalb dieser Rindenbezirke zu thun haben. Und zwar handelt es sich hier höchst wahrscheinlich um Folgeerscheinungen rein passiver Hyperämien, nicht um active fluxionäre Vorgänge. Mit dem Schwunde des Nerven- und Stützgewebes und mit der dadurch bedingten Ausweitung des Saftbahnnetzes vermindern

sich fortschreitend die auf den Gefäßen lastenden Gewebswiderstände. In erster Linie werden die dünnwandigen Venen und Capillaren von diesem verringerten Außendruck in Mitleidenschaft gezogen, der Blutstrom wird verlangsamt, die Gefäße erweitern sich und auf Grund dieser physikalischen Vorgänge, insbesondere, wenn zugleich die Gefäßwand regressiven Veränderungen unterworfen ist, findet ein vermehrter Austritt von flüssigen und festen Bestandtheilen aus der Blutbahn statt. Sowohl die Ueberreste zerfallener rother Blutkörperchen, als auch die vermehrte Anwesenheit von Leucocyten innerhalb und außerhalb der Endotheladventitia sind durch diese Vorgänge verursacht.

Daneben wirken aber schon wahre entzündliche Einflüsse durch die stattgehabten Gewebsschädigungen auf die Rindengefäße ein, denn man findet auch bei frischen Fällen neben den geschilderten Bildern vereinzelte Stellen, in welchen eine massenhaftere Anhäufung von Leucocyten in und an den Gefäßen, sowie in den Saftbahnen und in dem Gewebe zerstreut vorhanden ist. Es kann außerordentlich schwer werden, im Einzelfall eine Entscheidung hierüber zu treffen, ob die Kernanhäufung noch als Ausdruck stattgehabter Hyperämien und Transsudationen oder wahrer entzündlicher Exsudationen aufzufassen ist. Ich beziehe mich hier nochmals auf die in den allgemein-pathologischen Ausführungen erwähnten Untersuchungen von Thoma und Recklinghausen. Für jeden Fall ist nur eine vereinzelt auffindbare Anhäufung von Wanderzellen innerhalb der Endotheladventitia in keiner Richtung beweisend. Eine Vermehrung der weißen Blutzellen in der hyperämisch geschwellten Rinde ist nicht mit Sicherheit nachzuweisen. Wir werden uns auch hier bei der Erklärung dieser Bilder der Anschauung nicht erwehren können, daß der Krankheitsproceß innerhalb der Hirnrinde die verschiedensten Entwicklungsphasen an örtlich oft benachbarten Rindenpartien zu gleicher Zeit erkennen läßt. Als wesentliches Ergebniß dieser anatomischen Untersuchungen an Frühformen wird immer die Thatsache festgehalten werden müssen, daß „entzündliche“ Vorgänge kein nothwendiges Erforderniß darstellen: sowohl der Untergang der specifischen Nervenelemente, als auch der ungeformten und geformten ectodermalen Stützsubstanz tritt in Erscheinung ohne jede „entzündliche“ Veränderung. Denn — um es zu wiederholen — die immer auffindbare venöse Stauung in den kleinen Venen, die Erweiterung des extravascu-

lären Saftkanalsystems, die Anschoppung von weißen Blutzellen in der intravasculären Lymphscheide und den extravasculären Saftbahnen, sowie die Blutpigmentanhäufungen finden eine durchaus folgerichtige Erklärung ohne alle entzündliche Veränderung.

Erst nach kürzerer oder längerer Dauer des Krankheitsprocesses unter der Einwirkung noch durchaus unbekannter Umstände gesellen sich entzündliche Vorgänge in mehr weniger ausgedehntem Maaße hinzu. Thatsächlich können dieselben im weiteren Verlauf des Leidens den überwiegenden Antheil der auffindbaren pathologischen Veränderungen darstellen.

In diesen Veränderungen liegt auch das wesentlichste Unterscheidungsmerkmal der acuten galoppirenden Fälle von den Frühformen. Denn bei jenen gewinnt die Kernanhäufung in- und außerhalb der Gefäßscheide sehr häufig eine solche Ausdehnung, daß wir thatsächlich zu der Annahme ausgebreiteter Exsudationsprocesse gezwungen sind. Aber nicht alle rascher verlaufenden Fälle sind in dieser Weise zu erklären, denn wie schon vorstehend erwähnt wurde, können diese Begleiterscheinungen gegenüber den regressiven Veränderungen der Gefäßwand sehr zurücktreten. Fälle der zweiten Gruppe haben mir diese „entzündlichen“ Vorgänge am deutlichsten dargeboten.

Das weitere Schicksal dieser „Exsudatzellen“ ist nicht bekannt. Es ist wohl heute kaum noch irgendwo die Auffassung vorhanden, daß dieselben bei der Gewebsneubildung betheiligt sind.[1]) Wir werden deshalb das Vorhandensein zahlreicher emigrirter Zellen nicht mit regenerativen Prozessen innerhalb des Gewebes in Beziehung bringen können. Die einzigen mit Sicherheit nachweisbaren Zellwucherungen finden sich an den Gefäßwänden. Schon bei den Frühformen finden wir die adventitielle Lymphscheide fast durchwegs derber, heller aussehend und mit zahlreicheren (bei Hämatoxylinfärbung) blaßblauen und stärker gekörnten Kernen besetzt, die eine längsovale Form besitzen. Dieser Befund kann an größeren Venen wohl immer angetroffen werden. Aber auch die eigentliche Gefäßwand der Venen und der kleineren Arterien ist nicht selten verdickt, von einem derberen, streifigen Aussehen und mit zahlreicheren länglichen, ei- und spindelförmigen, dieselbe in allen Richtungen durchsetzenden Kernen versehen. Kern-

[1]) Vergl. hierzu die Verhandlungen der pathologisch-anatomischen Sektion auf dem internat. med. Congreß. (86).

wucherungen in der Gefäßintima konnten nicht festgestellt werden. An den Capillaren und kleinen Uebergangsgefäßen, besonders in dem dichten Capillarnetz der Schicht der großen Rindenzellen waren bei den Frühformen Kernwucherungen in der Endotheladventitia oder der Gefäßwand nicht vorhanden. Viel ausgeprägter und ausgedehnter sind diese Wucherungsprozesse bei den rasch verlaufenden Fällen. Hier führen sie zu partiellen Obliterationen der Gefäßscheide mit den geschilderten Folgezuständen. Ueber das weitere Schicksal dieser „Bildungszellen" ist ebenfalls nichts Genaues auszusagen. Wie die Schlußbilder der Paralyse lehren, nimmt der Kernreichthum sowohl in der Gefäßwand als auch der Endotheladventitia später wieder ab. Wir finden dann nicht selten die Gefäße zu starren, derbfaserigen Strängen verwandelt, welche ringsum von einem ähnlich gestalteten Narbengewebe umgeben sind. Aber auch in früheren Stadien des Krankheitsprozesses, besonders bei einem rascheren Fortschreiten des Leidens wird die streifige Verdickung und völlige Verwachsung der einzelnen Gefäßhäute untereinander gelegentlich beobachtet, doch ist hier das Gefäßlumen nicht obliterirt, sondern nur verengt. Es tritt dies in den oberflächlichen Rindenschichten in Erscheinung, wenn gleichzeitig stärkere meningitische Prozesse vorhanden sind. In Fig. 6 findet sich ein dergestalt verwandeltes Gefäß in die Gliahülle eingebettet. Vielleicht verläßt in den früheren Stadien des Krankheitsprozesses ein Theil der neugebildeten Endothelzellen den Mutterboden der Endotheladventitia und wandert längs der Gewebsspalten in das Grundgewebe hinein. Zu dieser Annahme werde ich durch einzelne Bilder geführt, bei welchen innerhalb des extravasculären Lymphraumes größere und kleinere plattenförmige grobgekörnte Kerne (ohne deutliche Kernfigur) oder vielgestaltete meist keulenförmige oder dreikantige Zellen mit ovoiden und runden kleineren Kernen gelagert sind. In Fig. 4 finden sich erstere bei 4a, letztere neben der pigmentirten Zelle (bei 4b), doch ist die Unterscheidung von Gliakernen, welche von der angrenzenden Stützsubstanz losgelöst und in dem extravasculären Raum gelagert sind, kaum möglich. Auch ist nicht außer acht zu lassen, daß lymphoide Elemente (Exsudatzellen) ähnliche Formen zeigen können. Auch hier wird erst der Nachweis bestimmter Kernfiguren uns über die Herkunft der einzelnen Zelle belehren. Wenn wir aber die Erfahrungen, welche über Gewebsersatz durch Bindegewebsneubildung an anderen Organen und auf experimentellem Wege gewonnen worden sind,

berücksichtigen, so ist die Betheiligung dieser Endothelzellen an der Entwicklung des fibrillären Gewebes, welches im späteren Verlauf des Leidens das ausgefallene Nervengewebe ersetzt, nicht unwahrscheinlich. Ueber die Betheiligung der Spinnenzellen habe ich mich schon oben ausgesprochen.

Die Proliferationsvorgänge an den Gefäßwänden verbinden sich nicht selten mit den geschilderten degenerativen Vorgängen, indem die verdickte mit neugebildeten Kernen besetzte Gefäßscheide der hyalinen Umwandlung anheim fällt. Der Vollständigkeit halber bemerke ich noch, daß Neubildungen von Blutgefäßen nicht auffindbar waren.

Ich gelange auf Grund dieser Ergebnisse zu folgendem Schluß: In den frühen Entwicklungsstadien der Krankheit spielt sich ein degenerativ-atrophischer Prozeß ab, welcher in erster Linie das funktionstragende nervöse Gewebe ergreift. Ein Theil dieser regressiven Veränderungen ist durch die Untersuchung der Nervenzelle und markhaltigen Nervenfaser direkt nachweisbar. Es ist aber im höchsten Grade wahrscheinlich, daß die feineren Verästelungen der Nervenzellen und Nervenfasern an diesem Gewebsschwunde den Hauptantheil haben. Die Blutgefäße unterliegen schon frühzeitig schweren Ernährungsstörungen, die z. Th. den Charakter der hyalinen Degeneration tragen. Diese Gefäßveränderungen ermöglichen bei gleichzeitigen fluxionären und passiven Hyperaemien den Austritt zahlreicher rother und weißer Blutzellen aus der Gefäßwand. Inwieweit zellige und faserige Bestandtheile des Grund- und Stützgewebes an dem ursprünglichen Gewebsschwunde betheiligt sind, ist noch unaufgeklärt. Die in die Augen springendste Folgeerscheinung des Gewebsausfalles und der stattgehabten Transsudation ist die Erweiterung des gesammten extravasculären Saftbahnsystems. Schon frühzeitig gesellen sich hyperplastische Vorgänge zu diesen regressiven Veränderungen. Hierher gehören die Kernwucherungen in der Endotheladventitia — wohl die ersten „reparatorischen“ Prozesse — und innerhalb der Gefäßwandung. Bei weiterem Bestande der paralytischen Erkrankung treten ausgedehntere Bindegewebs- resp. Gliawucherungen hinzu, welche in erster Linie von dem gefäßtragenden Stützgewebe (sekundäre Gliabestandtheile) ausgehen. Dieselben erfüllen die Aufgabe, die durch den Untergang der Nervensubstanz entstandenen Defekte zu

ersetzen. Inwieweit auch eine Wucherung der ursprünglichen (ectodermalen) Gliafasern stattfindet — was nach den Untersuchungen von Weigert durchaus wahrscheinlich ist — kann an der Hand der älteren Untersuchungsmethoden nicht entschieden werden. Für jeden Fall können diese sekundären Vorgänge in keiner Weise als die wesentlichsten, den Untergang des funktionstragenden Gewebes bedingenden Krankheitsprozesse betrachtet werden.

Wahre entzündliche Veränderungen, d. i. entzündliche Exsudationen sind in den Anfangsstadien des paralytischen Krankheitsprocesses nur sehr vereinzelt und in geringerem Maaße nachzuweisen, indem gegenüber den regressiven Vorgängen am specifischen Gewebe und der Zellneubildung an Gefäßen die Anhäufungen von Leucocyten in und außerhalb der Gefäßwände nur eine untergeordnete Rolle spielen. Außerdem ist immer zu beachten, daß durch die Anwesenheit einer größeren Zahl von Leucocyten in- und außerhalb der Endotheladventitia kein absoluter Beweis für stattgehabte entzündliche Exsudationen erbracht werden kann, indem auch länger dauernde und öfters wiederholte Störungen der Circulation die Auswanderung der farblosen Blutzellen veranlaßt haben können. Die sogenannten chronisch-entzündlichen Vorgänge innerhalb der Hirnrinde (die atrophisch degenerativen und hyperplastischen Veränderungen zusammengenommen) können in den Anfangsstadien der Paralyse ohne jegliches Zeichen wahrer entzündlicher Erscheinung auftreten. Eine primäre entzündliche Alteration der Gefäße durch die Schädlichkeiten, welche die Paralyse hervorrufen, ist also für die typischen Fälle dieser Erkrankung nicht anzunehmen.

Hingegen fehlen Zeichen ausgedehnter entzündlicher Exsudation bei den rasch verlaufenden Fällen nur selten; aber auch bei denjenigen Beobachtungen, in welchen die schleichende, chronische Entwicklung des Leidens eine jähe Unterbrechung durch gehäufte paralytische Anfälle erleidet, finden wir eine deutlich ausgesprochene und weit verbreitete Infiltration der Gefäßscheide und der extravasculären Gewebsspalten. In beiden Reihen von Beobachtungen muß also zu dem ursprünglichen Krankheitsproceß eine die Entzündung erregende Schädlichkeit in höherem Maaße hinzugetreten sein. Entweder sind schon die ursprünglichen Krankheitserreger zu gleicher Zeit im Sinne einer entzündlichen Gefäßalteration und einer Schädigung der umliegenden Gewebe wirksam gewesen (ga-

loppirende Form der Paralyse), oder die durch die anfängliche Gewebszerstörung erzeugten Zerfallsproducte bedingen von Zeit zu Zeit wahre acute entzündliche Veränderungen der Gefäßwandung und deren Folgeerscheinungen. Nicht selten werden diese entzündlichen Schübe durch das gehäufte Auftreten der paralytischen Anfälle klinisch gekennzeichnet.[1]) Selbstverständlich ist bei dem vielgestalteten Krankheitsverlaufe und dem diffusen Charakter des anatomischen Processes auch eine Combination beider Arten von Einwirkungen und Krankheitsvorgängen bei ein und derselben Beobachtung wohl möglich.

IV. Pathologische Veränderungen der weichen Hirnhäute.

Die vorstehenden Erörterungen über die anatomischen Befunde bei den acuten und Frühformen der Paralyse würden unvollständig sein, wenn wir nicht die Betheiligung der weichen Hirnhäute an dem Krankheitsprocesse in das Bereich unserer Betrachtungen zögen. Es ist bekannt, daß in den späteren Stadien der Erkrankung Trübungen und leichte Verdickungen der weichen Hirnhäute, sowie hydropische Ansammlungen in den Subarachnoidalräumen zu den häufigsten Befunden gehören. Sodann ist es zweifellos richtig, daß eine relativ kleine Gruppe von Fällen ausgeschieden werden kann, bei welchen hochgradige Verdickungen der Arachnoidea und subarachnoidalen Platten und Balken mit derben, fibrösen, schwieligen Einlagerungen und kleineren (bis zu Erbsengröße) grüngelben und graugelben körnigen Anhäufungen ein charakteristisches Merkmal des anatomischen Befundes darstellen. Diese letztgenannten Fälle zeichnen sich durch den hochgradigsten Schwund des Hirnmantels und sehr bedeutende Ausweitung der Ventrikel aus. Ludwig Meyer, welcher zuerst auf derartige Beobachtungen hingewiesen hat, glaubte, daß gerade in dieser menin-

---

[1]) Nicht alle paralytischen Anfälle sind auf eine derartige Ursache zurückzuführen. Vielmehr muß aus den klinischen und anatomischen Thatsachen gefolgert werden, daß dieselben auch pathologischen Hirndruckschwankungen ihre Entstehung verdanken, welche bei ausgedehnten meningitischen Verwachsungen, insbesondere bei Verschluß des foramen Magendie und der vorderen queren Hirnspalte durch acut einsetzende ödematöse Durchtränkungen der Hirnsubstanz verursacht sind.

SCHOOL OF MEDICINE
UNIVERSITY OF LEEDS

gitischen Erkrankung die wesentlichste anatomische Veränderung der progressiven Paralyse gelegen sei. Theoretisch betrachtet, wird der Annahme nichts im Wege stehen, daß eine primäre Erkrankung der gesammten Leptomeninx in Form öfters recidivirender entzündlicher Vorgänge einerseits durch die Schädigung der Blutzufuhr, andererseits durch direkte Uebertragung der Entzündungsvorgänge auf das Gehirn selbst die Veränderungen der progressiven Paralyse innerhalb der Hirnrinde hervorrufen kann. Klinische Erfahrungen, die auf eine derartige ursprüngliche meningitische Erkrankung hinweisen, und bei denen anatomisch nach jahrelangem Krankheitsverlaufe die von Ludwig Meyer beschriebenen Veränderungen vorhanden waren, habe ich zweimal machen können. Für die überwiegende Mehrzahl der Fälle ist diese Anschauung — wenn wir die Arachnoidea und subarachnoidalen Gewebstheile vorerst ins Auge fassen — nicht zutreffend. Ganz abgesehen davon, daß unzweifelhaft Fälle fortgeschrittener progressiver Paralyse beobachtet werden können, in welchen jede Erkrankung des arachnoidalen und subarachnoidalen Gewebes fehlt, so sind bei den Frühstadien auch die anatomischen Befunde der leptomeningitischen Affection im Verhältniß zu den anderen Ergebnissen meist untergeordneter Art, so daß sie als die wesentlichsten und ursprünglichen Krankheitsvorgänge in keiner Weise betrachtet werden können. Frühstadien der Paralyse, welche sich pathologisch-anatomisch der eitrig-meningitischen Form von L. Meyer zugesellen lassen, sind mir noch nie vorgekommen, so daß ich über diese Entwicklung des Leidens keine eigenen Erfahrungen besitze.

Eine wesentlichere Bedeutung beansprucht die Betheiligung der Pia mater im engeren Sinne, da auch in den Frühformen zweifellos Krankheitserscheinungen anatomisch festgestellt werden können, welche sich an derselben oder in ihrer Umgebung abspielen. Es finden sich nämlich bei unseren Fällen Veränderungen, welche nur im Sinne entzündlicher Vorgänge gedeutet werden können. Bevor wir auf dieselben eingehen, wird es nothwendig sein, kurz die anatomischen Verhältnisse zu erwähnen, welche eine frühzeitige Betheiligung dieser innersten Deckbekleidung der Hirnoberfläche leicht verständlich machen. Ich übergehe dabei die durch Key und Retzius und Schwalbe bekannt gewordenen Thatsachen, welche sich auf das Verhältniß der Pia zu den Blutgefäßen des Großhirns beziehen und die direkte Verbindung der intraadventitiellen und subarachnoidalen Räume

bedingen.[1]) Mehr Unsicherheit herrscht über das thatsächliche Vorhandensein des epicerebralen Raums zwischen Piainnenfläche und Gliahülle. Bekanntlich gelang es nicht durch Injectionen der subarachnoidalen und intraadventitiellen Räume das extraadventitielle Saftbahnsystem mit zu füllen und wurde deshalb die Existenz der extraadventitiellen, extravasculären Räume (im engeren Sinne) als wahres Lymphgefäßsystem bestritten (vergl. Axel Key und G. Retzius sowie G. Schwalbe). Ich habe schon an früheren Stellen darauf hingewiesen, daß für mich hinsichtlich der Existenz dieser extravasculären Räume kein Zweifel besteht. Ebensowenig darf meines Erachtens die Existenz des epicerebralen Raumes (His) bestritten werden, in welchen das extravasculäre Saftbahnsystem auf der Hirnoberfläche frei ausmündet. Wenn auch die früher genannten Injectionsversuche mißglückten, so ist man doch in keiner Weise zu dem Schlusse berechtigt, daß dieses extraadventitielle Saftkanalsystem nicht vorhanden sei. Diese Versuche beweisen höchstens, daß entweder kein Zusammenhang zwischen den epicerebralen und subarachnoidalen Räumen existirt, oder aber, daß bei den üblichen Injectionsmethoden die mechanischen Verhältnisse, welche beim Versuche obwalten, diese Zusammenhänge nicht aufhellen konnten. Es ist sogar wahrscheinlich, daß geradezu durch Injektionsversuche in die intraadventitiellen resp. subarachnoidalen Räume die zweifelsohne unter normalen Verhältnissen nur sehr engen extravasculären Safträume geradezu völlig verdeckt werden, indem bei dem gesteigerten Innendruck die adventitielle Scheide resp. die Pia dicht an das angrenzende Gewebe gepreßt wird. Eine Widerlegung der His'schen Versuche ist durch die Arbeit von Key und Retzius nicht gegeben worden, da die Versuchsanordnungen durchaus verschieden waren.

Die sorgfältigste Schilderung des epicerebralen Raumes hat Gierke gegeben: Die äußere Wand wird durch eine der Pia sich von innen her anlegende Endothelmembran gebildet, welche an Schnittpräparaten ein homogenes Aussehen hat und durch unsere

---

[1]) Doch stehen auch hier die Angaben Gierkes mit den Befunden von Key und Retzius und Schwalbe in Widerspruch. Ersterer läßt den Pialtrichter sehr bald nach dem Innern des Gehirns hin enden, indem die secundäre Adventitia sich der Gefäßwandung innig anschmiegt, ja mit ihr verklebt. Nach Gierke sprechen auch die Injectionsversuche von Key und Retzius direkt für diese Auffassung, indem die Injectionsmasse nur eine kleine Strecke in die Hirnsubstanz vordringt.

üblichen Färbemittel nicht gefärbt werden kann. Dieselbe besitzt dreieckige oder pyramidenförmige Verdickungen, welche den epicerebralen Raum durchsetzen und deren Spitze bis tief in die Gliahülle zum Theil hineinragt. Diese Verdickungen stellen Septa der Endothelmembran dar; die innere Wand wird durch die Gliahülle gebildet, jene dem Centralnervensystem eigenthümliche spezifische Deckschicht, welche ectodermalen Ursprungs ist, also der Neuroglia im engeren Sinne zugezählt werden muß. Gliahülle und epicerebraler Raum sind beim Menschen viel besser entwickelt wie bei den anderen Säugethieren. In der Tiefe der Furchen ist der epicerebrale Raum schöner ausgebildet als auf dem Gipfel der Windungen, am schönsten darstellbar ist er auf der medianen Fläche der Hemisphäre oberhalb des Balkens. Die Gliahülle ist nach Gierke zusammengesetzt aus Stützzellen mit ihren Ausläufern und aus Grundsubstanz. Die sternförmigen Gliazellen sind sehr blaß, vollkommen durchsichtig, schwer tingirbar, die Kerne färbbar, die Fortsätze deutlicher. Die äußerst genaue Schilderung über die Beziehungen dieser Fortsätze zu dem epicerebralen Raum läßt sich auszugsweise nicht wiedergeben. Die extravasculären Räume münden mit trichterförmigen Oeffnungen in den epicerebralen Raum aus, welcher an dieser Stelle nach innen von der Endotheladventitia, nach außen von der mit Faser-Spindelzellen besetzten Gliahülle begrenzt wird. Die Gliahülle selbst enthält nach Gierke eine große Zahl kleinerer und größerer Lymphspalten und Lymphräume welche unter einander kommuniziren und bis in die äußere Rindenschicht hineinragen. „An manchen Stellen in der Tiefe der Furchen gleicht die Gliahülle und äußere Rindenschicht einem cavernösen Gewebe“. Diese Lymphräume haben Ausführungskanäle in den epicerebralen Raum. Die Endothelmembran bildet an der Eintrittsstelle der Blutgefäße in die Rinde eine weite trichterartig nach innen sich verengende Hülle für dieselben; eine verhältnißmäßig weite Oeffnung der Gliahülle gewährt genügenden Platz für drei in einandergeschachtelte Räume, innen ist das Lumen des Gefäßes, es ist umgeben von dem Pialtrichter, dessen Wandungen innen das Gefäß, außen die Endothelmembran bildet; er wiederum ist von der Mündung des perivasculären Raumes rings umgeben.“

Ich hielt es für nicht unwichtig gerade diese Ausführungen Gierke's an dieser Stelle genauer wiederzugeben, da dieselben die Grundlage für die Deutung der pathologisch-anatomischen Befunde darstellen. Vor Allem kann an der Hand dieser Feststellungen

Gierke's der alte immer wieder erhobene Einwand endgültig beseitigt werden, daß die an unseren pathologischen Gehirnen mit großer Deutlichkeit hervortretenden epicerebralen Spalträume Artefacte seien.

Am klarsten lassen sich diese Verhältnisse an älteren Paralytikergehirnen mit leptomeningitischen Verdickungen und bedeutendem äußeren Hydrocephalus veranschaulichen. Da in der Paralyselitteratur über diese Fragen große Unklarheit herrscht, so darf ich vielleicht hier von dem ursprünglichen Plane dieser Arbeit abweichen und einen anatomischen Befund, welcher einem fortgeschrittenen Stadium der Paralyse entstammt, einflechten. Ich schließe die Schilderung der Einfachheit halber an das in der Zeichnung (Fig. 7) wiedergegebene Präparat an. Vorausschicken möchte ich, daß hier, wie auch in den später zu beschreibenden Präparaten frischer Fälle eine langsame Härtung des Gehirns in Müller'scher Flüssigkeit oder 2% Kalibichromicumlösung stattgefunden hat mit darauffolgender Nachhärtung in (60—80%) Alkohol. Die zur Untersuchung dienenden Hirnstücke wurden sorgfältig mit scharfem Messer ausgeschnitten und in Celloidin eingebettet. Bei diesen Präparationen hat man das Hirnstück vor allen Zerrungen der Leptomeninx zu bewahren, welche bei direktem Anfassen der Hirnoberfläche unvermeidlich sind, am besten erfolgen die mit den Härtungs- und Einbettungsverfahren verknüpften Uebertragungen des zu untersuchenden Stückes in die verschiedenen Lösungen nur auf breitem Spatel. Die Färbung geschieht durch Eosin-Hämatoxylin oder mit wässriger Vesuvinlösung. Bei genügend dünnen Schnitten, 0,015—0,02 mm, läßt sich dann erkennen, daß die Pia mater stark verdickt und von zahlreichen vielgestalteten Kernen besetzt ist, welche größtentheils mit Hämatoxylin nur blaßblau gefärbt werden, doch finden sich auch kleinere tiefblaugefärbte Kerne. Die blassen größeren Kerne sind platte und spärliche Granula enthaltende Gebilde, welche bald ei- und keulenförmig, bald annähernd rhombisch gestaltet sind. Die dunklen kreisrunden und eckigen Kerne lassen sich unschwer von den Kernen der Leucocyten unterscheiden, die ebenfalls hier und da zerstreut aufgefunden werden. Die ersteren sind wohl größtentheils als quer und schräg durchschnittene Endothelkerne aufzufassen, zum Theil stellen sie vielleicht unfertig entwickelte Formen dieser Kerne dar. Die Pia selbst erscheint als eine mehrfach geschichtete, breite, bandartige Membran, die von derberen, stark lichtbrechenden Fasern durchsetzt ist. Die über der

Pia gelegenen subarachnoidalen Balken und Platten sind derber, schwielig verdickt, die subarachnoidalen Räume stark ausgeweitet und enthalten zahlreiche dünnwandige, prall mit Blutmassen erfüllte Venen; auch ihre Umgebung ist schwielenartig verdickt. Sehr wechselnd ist an ein und demselben Schnitte das Verhältniß der Pia mater zur Hirnoberfläche resp. Gliahülle. An manchen Stellen ist die verdickte Pia mit der Gliahülle fest verwachsen, an anderen aber deutlich von derselben abgehoben, so daß weite klaffende Hohlräume zwischen beiden entstehen. Dieselben sind an vielen Stellen von geronnener Lymphe erfüllt, d. h. ungefärbten, netzartig geronnenen grauweißen Massen, welche außerordentlich spärliche Leucocyten einschließen. Diese klaffenden Spalträume sind in zwei Fächer geschieden durch einen (bei Eosinhämatoxylinfärbung) derberen bandartigen Streifen, welcher annähernd parallel zur Hirnoberfläche gelegen ist aber in unregelmäßigen Wellenlinien bald mehr der Piainnenfläche, bald der Gliahülle näherliegt. Er besitzt auch nicht überall die gleiche Breite; es finden sich Stellen, an welchen er bedeutend verschmälert ist und der Unterfläche der stark verdickten, kerntragenden Pia als ein schmaler, blaßroth gefärbter oder auch ungefärbt bleibender Saum anliegt. An letzteren Stellen zeigt er gelegentlich blaßblaue spindelförmige Kerne an seiner unteren Fläche. Außerdem aber ragen an einzelnen Stellen dreikantige, die Spitze der Gliahülle zuwendende und an ihrer Basis blasse Kerne tragende, stachelförmig zugespitzte Fortsätze von dieser Grenzmembran der Pia in den erweiterten epicerebralen Raum hinein, ohne aber die Gliahülle zu erreichen. Die bandartigen Verbreiterungen des geschilderten zweifellos als Endothelmembran anzusprechenden Gebildes finden sich fast ausschließlich in der Umgebung der die Pia und die epicerebralen Räume durchsetzenden Blutgefäße. Es handelt sich um den eigenartigen und bisher nicht beschriebenen Befund einer streckenweise gequollenen und in ihrem tinktoriellen Verhalten veränderten Endothelmembran. Die Deutung dieses bandartigen Streifens, welcher von der Unterfläche der Pia oft in weitem Umfange abgelöst ist als Endothelmembran im Sinne Gierke's, wird nur ermöglicht durch die genauere Beobachtung des allmähligen Uebergangs der normalen Endothelmembran in diesen gequollenen breiteren Streifen. Gesichert wird diese Deutung durch das Studium der in die Hirnoberfläche eintretenden Gefäße. Ein solches Bild bietet die Zeichnung dar. Es läßt sich deutlich erkennen, daß die der Muscularis dicht an-

liegende Endotheladventitia in den genannten Streifen übergeht, und daß die erstere das gleiche mattrothe Aussehen und die kernlose Beschaffenheit darbietet. An der Umbiegungsstelle der Endothelmembran zum Hirngefäß ist hier ein kurzer, aber breiterer Zwischenraum zwischen ihr und der Media vorhanden, welcher mit geronnener Lymphe angefüllt ist. Das Blutgefäß ist aus der Hirnsubstanz entschieden etwas hervorgezerrt; die Endothelmembran in der Nähe des Gefäßes ist mehrfach eingerissen. Zweifellos ist Beides auf Zerrungen zurückzuführen, welchen die Gefäßhäute des Präparats trotz der genannten Kautelen bei den verschiedenen Einbettungs- und Färbeverfahren ausgesetzt waren. Es kann aus diesem Grunde auch der Einwand nicht widerlegt werden, daß die weiten epicerebralen Räume auf künstliche Zerrung der Leptomeninx zurückgeführt werden müssen. Die Anschauung, daß es sich ausschließlich bei der Herstellung der epicerebralen Räume um Kunstprodukte handle, wird aber widerlegt durch das massige Vorhandensein geronnener Lymphe in den epicerebralen Räumen, sowie durch die Betrachtung derjenigen Stellen des Präparates in welchen, entsprechend den Gierke'schen Befunden, pyramiden- und zapfenförmige Septa der Endothelmembran in die erweiterten Lymphräume hineinragen.

Die Gliahülle ist stark verschmälert, zeigt bei schwacher Vergrößerung überall ein schwammartig durchlöchertes Aussehen. Zwischen ihr und der zellarmen Schicht finden sich an manchen Stellen breitere klaffende Risse, welche ebenfalls Zeugniß von stattgehabten Zerrungen des Präparats ablegen. Sie enthält nur spärlich verschieden gestaltete Kerne und Zellen. Es finden sich nämlich zum Theil mattblaugefärbte, birnen- oder keulenförmige, langgestreckte, an den Enden klumpig geschwollene Kerne, daneben giebt es mit Hämatoxylin ungefärbt bleibende, mit einem blassen Schimmer von Rosafärbung versehene plattenartige Gebilde, die den Eindruck plumper gequollener kernloser Gliazellen machen, deren Ausläufer nicht deutlich zu erkennen sind. An einigen wenigen dieser platten Zellen lassen sich aber noch große blaßblaugefärbte Kerne nachweisen. Die erstgenannten Kerne liegen nicht selten in der Umgebung von Rindencapillaren weiten ausgesparten Räumen an.[1])

[1]) Bei dieser außerordentlich lockeren, weitmaschigen Beschaffenheit der Gliahülle sind Artefacte, d. h. Einreißen derselben an manchen Stellen fast un-

Bemerkenswerth ist, daß auch die oberflächlich dicht unter der Gliahülle gelegenen Rindencapillaren keine Wandverdickung zeigen und die Gefäßkerne durchaus unverändert sind.

Ich möchte das Untersuchungsresultat bei diesem älteren mit starker leptomeningitischer Veränderung einhergehenden Paralysefalle dahin zusammenfassen:

1. Atrophie und schwielige Verdickung der subarachnoidalen Balken und Platten und starke schwielige perivasculäre Verdickungen, enorme Ausweitung der subarachnoidalen Venen.

2. Verbreiterung, Verdickung der Pia mit Wucherung der Kerne der oberflächlichen Endothelschicht.

3. Die epicerebralen Räume sind streckenweise stark ausgeweitet und mit geronnener Lymphe gefüllt. Die innere endotheliale Grenzmembran der Pia ist an diesen Stellen, welche vorzugsweise an der Einmündung der Hirngefäße gelegen sind, von der Pia weit abstehend, stark gequollen und verbreitert. Auch diese Spalträume sind mit geronnener Lymphe erfüllt. Der Pialtrichter ist außerordentlich kurz, die Endotheladventitia der Gefäßwand dicht angelagert, so daß intraadventitielle Lymphräume nicht vorhanden sind.

4. Die Gliahülle ist sehr verschmälert, hochgradig zerklüftet, spärliche Kerne und Zellen enthaltend.

Diese Befunde erlauben die Schlußfolgerung: Es bestand intra vitam eine starke seröse lymphatische Durchtränkung der Gliahülle und Ausfüllung des hochgradig erweiterten epicerebralen Raumes. Die chronisch-entzündliche Verdickung der Pia und theilweise Verwachsung derselben mit der Gliahülle und dem subarachnoidalen Gewebe ist als Folge des andauernden Reizes der Lymphstauung in den Räumen der Gliahülle und dem epicerebralen Raume aufzufassen. Eine direkte Verbindung der epicerebralen und subarachnoidalen Räume ist nirgends nachgewiesen

---

vermeidlich. Für jeden Fall ist es leichter die Gliahülle von der zellarmen Schicht bei Zerrungen der Leptomeninx abzulösen, als daß durch diese Manipulation künstlich epicerebrale Räume geschaffen werden. Auch aus dieser Erwägung läßt sich ein Beweis dafür erbringen, daß die ausgeweiteten epicerebralen Räume pathologische Befunde und nicht Kunstproducte darstellen. Denn überall, wo ausgeweitete epicerebrale Räume bei intakter Hirnoberfläche vorhanden sind, kann eine irgendwie wesentliche Zerrung des Präparats nicht stattgefunden haben.

im Gegentheil durch die entzündlich verdickte Pia geradezu unmöglich gemacht. Die subarachnoidalen Räume sind stark ausgeweitet, im Gegensatz hierzu die intraadventitiellen Räume nicht nachweisbar. Es sind bei diesen Schlußbildern keine Zeichen noch stattfindender Exsudationen im Gebiete des subarachnoidalen Balkennetzes und der dort befindlichen Gefäße vorhanden; wir haben es vielmehr nur mit den schwieligen, narbigen Schrumpfungen und Verdickungen zu thun, welche der Ausdruck abgelaufener Prozesse sind. Auch die Verlegung der intraadventitiellen Räume, bei Eintritt der Gefäße in die Hirnsubstanz sind als Schlußbilder chronisch-entzündlicher Vorgänge an denselben aufzufassen. Es ist leicht ersichtlich, daß die vorstehenden Befunde zu Gunsten der Gierke'schen Darstellung bezüglich der epicerebralen Räume sprechen; irgendwelche Schlüsse aber über das Verhältniß der subarachnoidalen zu den intraadventitiellen Lymphräumen gestatten dieselben nicht. Ich will an dieser Stelle, um die Arbeit nicht über Gebühr auszudehnen, mich nicht eingehender über diese meningo-encephalitischen Krankheitsprozesse bei den Schlußbildern der Paralyse verbreiten. Es kam mir nur darauf an, an einem geeignet erscheinenden pathologischen Befunde strittige Fragen der normalen Anatomie, welche für die Beurtheilung der pathologischen Vorgänge bedeutungsvoll sind, zu erörtern. Doch muß ich, um Mißverständnissen auszuweichen, betonen, daß diese Prozesse weder einen regelmäßigen Befund bei älteren abgelaufenen Paralysefällen darstellen, noch eine ursächliche Bedeutung für die erste Entwicklung der früher geschilderten corticalen Veränderungen beanspruchen können. Darüber belehren uns wiederum insbesondere die Studien an den Frühformen, welche eine wesentliche Betheiligung der Leptomeninx im Ganzen oder der Pia mater im Besonderen nicht erkennen lassen. Im Gegentheil zeigten die hier beobachteten Fälle dieser Kategorie nur die Anfänge hyperplastischer Vorgänge im Bereich der Pia mater[1]), während exsudative d. i. entzündliche Erscheinungen im engeren Sinne nicht vorhanden waren.

Man wird eine große Zahl von Schnitten aus dem Stirn- und Scheitelhirn durchmustern können, in denen außer einer hoch-

[1]) Die in der Mehrzahl aller Paralysefälle beobachtete weißliche Trübung der Arachnoidea und des subarachnoidalen Gewebes können durchaus nicht als beweisende Befunde für primäre entzündliche Prozesse innerhalb der Hirnhäute angesehen werden. Auch besitzen dieselben durchaus keine pathognomostische Bedeutung für die Paralyse. Nach meiner Ueberzeugung sind sie nur der Aus-

gradigen hyperaemischen Füllung der subarachnoidalen Venen keine pathologischen Veränderungen der Leptomeninx aufgefunden werden. Die Pia mater ist überall durch weite Spalträume von der Gliahülle getrennt. Es beruht dies sicher zum Theil auf Schrumpfungsvorgängen der obersten Rindenschichten, welche durch die Einwirkung der Härtungsflüssigkeiten bedingt sind. Doch spricht die Beschaffenheit der Gliahülle dafür, daß auch pathologische Veränderungen dieser Deckschicht an dieser Ausweitung des epicerebralen Raumes Antheil haben. Die Gliahülle ist überall stärker verdichtet, verschmälert, dunkel gefärbt und besitzt ein derb filziges, faseriges Gefüge. Ihre Kerne treten deutlich hervor, an manchen Stellen sind sie dicht gedrängt, in zwei Reihen angeordnet. Die einzelnen Kerne sind beträchtlich vergrößert, theils keulen-, biscuitförmig gestaltet, theils zu langen horizontal gerichteten Stäben ausgezogen. An letzteren finden sich nicht selten feine Kerbungen. Körper von Spinnenzellen treten auch bei Eosin-Hämatoxylinfärbung nur spärlich hervor. Auch die oberen Lagen der zellarmen Schicht zeigen ein dichteres, knorrigstreifiges Gefüge. Ueber die Beschaffenheit der in der Rinde selbst gelegenen Blutgefäße ist ausführlich im vorigen Abschnitt berichtet worden. Es wird dieser Befund wohl kaum eine andere Erklärung zulassen, als daß hier geformte und ungeformte Bestandtheile der äußersten Rindenabschnitte zu Grunde gegangen, zu gleicher Zeit aber andere Formelemente der Grundsubstanz proliferirt sind. Wenn wir die Ergebnisse der Untersuchungen von Ramôn y Cajal, Martinotti und Retzius (vergl. Seite 104) berücksichtigen, so wird in erster Linie der Untergang der langen, protoplasmatischen Ausläufer der Nervenzellen und ihrer Endverzweigungen in Frage kommen, während die gliösen Fasern an Masse zugenommen haben. Die Kerne der ectodermalen Gliazellen zeigen nur Veränderungen, die als hydropische Schwellungen und Anfänge regressiver Vorgänge aufgefaßt werden können. Ob an den Spinnenzellen Wachsthums- resp. Zelltheilungserscheinungen stattfinden, konnte ich nicht feststellen. Infolge der Erweiterung der epicerebralen Räume, in deren Bereich

druck sekundärer Ernährungsstörungen, welche durch die mit der Hirnrindenerkrankung verknüpften chemischen Veränderungen der Cerebrospinalflüssigkeit hervorgerufen werden. Dabei soll nicht in Abrede gestellt werden, daß primäre entzündliche Veränderungen auch hier vorkommen und in seltenen Fällen zum Ausgangspunkt der progressiven Paralyse werden können (vergl. die früheren Bemerkungen über die meningitische Form von L. Meyer.)

die gliösen resp. endothelialen Brücken und Septa überall abgerissen waren, treten die in die Rinde einstrahlenden Arterien, sowie die ausmündenden Venen um so deutlicher hervor. Die Ausmündungen der extravasculären Räume sind nur als spaltförmige Oeffnungen an der Eintrittsstelle der Gefäße in die Rinde erkennbar, die intraadventitiellen Lymphräume sind im Bereich der Gliahülle überhaupt nicht nachweisbar. Die Gefäße zeigen fast durchwegs eine streifig verdickte Wandung. Einzelne derselben sind eigenthümlich glashell, breit, plattgedrückt, kernarm (vergl. Seite 131 des vorigen Abschnittes), andere zeigen aber deutliche Kernvermehrung sowohl der eigentlichen Wandung als auch der Endotheladventitia. Daß letztere den Hauptantheil an der Kernvermehrung trägt, wird durch das Studium des Gefäßabschnittes bewiesen, welcher frei, gewissermaßen als Isolirpräparat im epicerebralen Raume gelegen ist. Es sind die gleichen ovoiden und runden, blaßblauen, grobgekörnten Kerne, wie sie in der Wandung der Endotheladventitia der Rindengefäße schon oben beschrieben wurden. Die verdickte Endotheladventitia geht an der Stelle, wo die Gefäße die Pia erreichen, direkt in letztere über. Ein Saum dicht zusammenstehender Endothelkerne charakterisirt die Umbiegungsstelle der Endothelmembran. In dem Falle Schl. Nr. 20 der Tabelle, in dem diese Befunde besonders deutlich zu Tage traten, war das Uebergreifen der hyperplastischen Prozesse auf die Pia, resp. deren Endothelhülle, an einzelnen Stellen des Stirnhirns (besonders über der mittleren Stirnwindung auf der convexen Hemisphärenfläche) sehr markant. Es kam hier gelegentlich zwischen zwei Rindengefäßen zu herdförmigen Kernwucherungen mit erheblicher Verbreiterung der Pia mater, während andere selbst dicht benachbarte Stellen weder eine Verdickung, noch Kernvermehrung darboten. Die hier eingeschobene Zeichnung giebt einen solchen Piaherd wieder. Man konnte anfänglich im Unklaren sein, ob es sich hier nicht um eine Anhäufung von Wanderzellen in der Umgebung eines Gefäßes handele, besonders da — wie aus der Zeichnung ersichtlich — ein größeres venöses Gefäß dicht über der kernbesäten Pia gelegen ist. Die genauere Betrachtung hat jedoch die histologische Beschaffenheit der einzelnen Kerne, sowie ihre Zugehörigkeit zur Endothelhülle der Pia in der vorstehend geschilderten Weise erkennen lassen. Aehnliche Bilder sind meines Wissens bis jetzt nicht veröffentlicht worden. Dieselben geben aber gerade über die ersten Anfänge der leptomeningitischen Erkrankung die beste



Aufklärung. In den Frühformen zeigt es sich, daß die Kernwucherungen der Endotheladventitia zuerst im Bereich der Gefäße auf die Pia mater übergreifen und hier anfänglich zu herdweisen hyperplastischen Veränderungen derselben führen.

Ganz andere Bilder bot der Fall Bl. Nr. 21 der Tabelle dar, auf dessen Eigenart wir weiter unten einzugehen haben. Derselbe ist geeignet, die Bedeutung der nach meiner Auffassung sekundären entzündlichen Vorgänge ins richtige Licht zu setzen.

Bei Präparaten, die dem Stirnhirn entnommen sind, ergiebt sich Folgendes: Die Gliahülle ist von sehr wechselnder Ausdehnung; an manchen Stellen auffallend verschmälert, an anderen aber beträchtlich verbreitert, verdichtet und von einem derbfaserigen Gefüge. Ihre Kerne sind vermehrt, sie besitzt zahlreiche Spinnenzellen mit starren, hellglänzenden Ausläufern und gewinnt dadurch ein theils streifiges, theils netzförmiges, knorriges Aussehen. Stärkere fibrilläre Züge reichen bis tief in die zellarme Schicht hinein. Einzelnen der Fibrillen sind lange spindel- und stäbchenförmige Kerne angelagert. Die arteriellen Gefäße innerhalb der Gliahülle und der zellarmen Schicht zeigen entschieden verdickte Wandungen von streifiger Beschaffenheit. Die Endotheladventita liegt der Media fest an. Zahlreiche Spindelzellen finden sich auch in der Umgebung der Gefäße, der Gefäßwand zum Theil fest anhaftend, zum Theil nur mit mehreren Ausläufern an dieselbe angeheftet. Vereinzelte kleine Arterien zeigen kein Lumen mehr und stellen sich als streifig verdickte, verödete Stränge dar.

Sehr bemerkenswerth ist das Verhalten der einstrahlenden Gefäße zur Gliahülle und zur Pia mater (vergleiche Zeichnung Fig. 6, in welcher nur das Verhältniß der Pia mater zum epicerebralen Raume resp. Gliahülle veranschaulicht werden soll). Diese sind von verdickter, plattenartig verbreiterter und mit zahlreichen blaßblauen Kernen besetzter Pia umgeben, welche dicht an dem Eintritt des Gefäßes in die Rinde stellenweise fester mit der Gefäßwand verwachsen ist (bei d). Dadurch wird der Pialtrichter an der Verwachsungsstelle vollständig verlegt. Die Endotheladventitia ist an der verwachsenen Partie — wo also Gefäßwand, Adventitia und Pia vollständig verschmolzen sind — von der unterliegenden Gliahülle weit abstehend. Bei stärkerer Vergrößerung (Oelimmersion) tritt sie als eine glashelle, mehrfach wellig gebogene Membran hervor und ist an ihrer äußeren, der Gliahülle zugewendeten Fläche mit langen spindelförmigen Kernen besetzt. An dem anderen der Rinde zustrebenden pialen Gefäße (bei c) ist die Endotheladventitia an der oberen und äußeren, der Pia zugekehrten Fläche von der Gefäßwand nicht deutlich unterscheidbar; der Eintritt des Gefäßes in die Rinde ist in der Schnittebene nicht sichtbar. An der inneren der Rinde zugekehrten Wandung des Gefäßes und an der Umbiegungsstelle des Gefäßrohrs läßt sich von der Gefäßwand selbst eine derbere, glashelle Membran unterscheiden, welche den Pialtrichter vom schmalen epicerebralen Raum abtrennt. Die Gliahülle ist hier sehr kernarm; unter derselben liegen im äußeren Abschnitt der zellarmen Schicht große, plattenartige, mit starren Ausläufern versehene Spinnenzellen in größerer Anzahl.

Nicht nur im Bereich der einstrahlenden Gefäße finden sich Verwachsungen der Pia mater mit der Gliahülle; wie auch aus der Zeichnung ersichtbar wird, ist der epicerebrale Raum zwischen zwei Gefäßen (bei a und bei d) streckenweise verlegt, indem (bei a) eine schmale, zapfenförmige Einstrahlung der stark verdickten und kernreichen Pia in die Gliahülle stattfindet. Im Bereich dieser Verwachsung sind zahlreiche, stäbchen- und spindelförmige Kerne von blassem Aussehen vorhanden. Bei e ist eine breitere plattenartige Verwachsung sichtbar, welche ein derberes, streifiges, narbiges Aussehen hat und nur vereinzelte größere plattenartige mit zahlreichen Ausläufern versehene Zellen birgt. Der epicerebrale Raum ist dadurch vielfach völlig verlegt. Es sind dann die übrigbleibenden Lücken des epicerebralen Raumes zu größeren Lymphsäcken ausgeweitet (vergl. bei b).

UNIVERSITY OF LEEDS

In der verdickten Piaplatte sind zahlreiche größere Blutpigmentschollen eingelagert; mit den Arachnoidalbalken ist sie auch durch derbere fibrilläre Gewebszüge fest verwachsen. Die in den subarachnoidalen Räumen gelegenen Venen sind stark erweitert, prall mit rothen Blutkörperchen angefüllt, die weißen Zellen ebenfalls in vermehrter Zahl vorhanden. Die arteriellen Gefäße zeigen keine Verdickung der Media und keine Kernvermehrung, dagegen ist die Intima der arteriellen wie der venösen Gefäße sehr häufig verdickt. Die Subarachnoidalbalken- und Platten sind durchwegs verbreitert und verdickt, kernreicher und sehr häufig scholliges Blutpigment bergend.

Die vorliegende Beobachtung ist aus dem Grunde sehr beachtenswerth, weil sie gewissermaßen den Uebergang zwischen den Befunden bei den Frühformen und denjenigen bei den fortgeschrittenen Fällen von Paralyse darstellt. Ich darf auf die früher gegebenen Notizen über den klinischen Verlauf verweisen, welche darthun, daß zwar die Krankheitsdauer von der Aufnahme in die Klinik bis zum Exitus letalis nur annähernd 8 Monate betrug, daß aber über das erste Einsetzen ausgeprägter paralytischer Krankheitserscheinungen anamnestisch nichts bekannt ist. Der Aufnahmestatus ließ neben ausgeprägten somatischen Krankheitszeichen und der typischen Euphorie tiefergreifende Störungen der Intelligenz nicht nachweisen. Da außerdem ausgeprägte Lähmungserscheinungen der Extremitäten und des Rumpfes fehlten, so konnte der Fall während der ersten 7 Monate der Betrachtung nur in dem Sinne gedeutet werden, daß hier eine sehr langsam fortschreitende, noch nicht voll entwickelte Paralyse vorliege. Einige Wochen vor dem Tode machte die Krankheit einen ziemlich acut einsetzenden energischen Schritt vorwärts, und erlag der Patient diesem Schube der Erkrankung, welcher von zahlreichen paralytischen Anfällen mit starken Fieberbewegungen begleitet war. Es ist gewiß nicht ein zufälliges Zusammentreffen der klinischen und anatomischen Befunde, daß gerade diese Beobachtung ausgeprägte Zeichen entzündlicher Vorgänge in der Umgebung der Gefäße, innerhalb der Hirnrinde und an der Pia mater darbot. Die degenerativ-atrophischen Vorgänge deckten sich, wie im vorigen Abschnitt genauer erörtert wurde, mit denjenigen, die auch den Frühformen eigenthümlich sind.

Suchen wir nach einer Erklärung für die Aufeinanderfolge der einzelnen anatomischen Veränderungen, so eröffnen sich uns zwei

Auffassungen: Entweder wirken die Schädlichkeiten, welche zu den krankhaften Processen innerhalb der Hirnrinde führen, in gleicher Weise auch auf die umgebenden Hüllen; die ursprünglichen Krankheitserreger sind also direkt für die Veränderungen an den Häuten verantwortlich zu machen. Oder aber diese letzteren stehen mit den ursächlichen Krankheitserscheinungen nur in indirektem Zusammenhange, indem die durch jene hervorgerufenen Gewebszerstörungen zu diesen reaktiven resp. reparativen Vorgängen Veranlassung wurden. Gemäß unseren früheren Ausführungen über die Wege, welche muthmaßlich der Krankheitsproceß durchläuft, ist die erstere Annahme für die Mehrzahl[1]) der Fälle nicht aufrecht zu erhalten. Denn der degenerative Krankheitsprozeß beginnt für gewöhnlich innerhalb des specifischen funktionstragenden Nervengewebes, greift dann auf die Gefäße einschließlich der Endotheladventitia über. Die entzündlichen Erscheinungen innerhalb der Hirnrinde sind secundäre Vorgänge.

Man wird deshalb die zweite Auffassung als die naturgemäßere wählen. Damit fällt aber auch die ganze Lehre von der primären Periencephalitis oder Pericerebritis, wie neuerdings französische Autoren (Brunet) in unschöner Weise die ältere Bezeichnung der Meningoencephalitis ersetzen, hinweg. Brunet (89) macht den Versuch, die spezifische Bedeutsamkeit dieser meningitischen Adhärenzen, welche, wie er richtig bemerkt, vorzugsweise sich im Stirn-, Schläfen- und Scheiteltheile vorfinden, für den ganzen Krankheitsprozeß zu beweisen. Das Erste wäre eine Hyperämie im Gefäßgebiet der Carotis interna mit Turgescenz des Gehirns und „Adhärenzen der Membranen“ in diesem Bezirk. Im Anfang der Krankheit, in der Periode der einfachen Hyperämie kann die allgemeine Paralyse heilbar sein. Ball schließt sich Brunet an: „Die Adhärenzen sind die typische Läsion der Krankheit, wie die Ulcerationen der Peyer'schen plaques das anatomische Zeichen des Typhus sind.“

Abgesehen von den theoretischen Erwägungen sprechen direkt

---

[1]) Ich weise wiederum darauf hin, daß mir ein entzündlicher Beginn des Leidens wohl denkbar ist, welcher sowohl zuerst in der Hirnrinde, als auch in der Leptomeninx Platz greifen kann. Es würden hier acut wirkende Schädlichkeiten die entzündliche Alteration der Gefäßwand hervorrufen (vergl. die meningitische Gruppe von L. Meyer). Das sind aber Ausnahmefälle, welche für die Betrachtung der typischen Fälle von progressiver Paralyse wenig ins Gewicht fallen.

meine anatomischen Erfahrungen gegen diese Annahme: Der periencephalitische Prozeß ist bei frischen Fällen von untergeordneter Bedeutung und besteht aus geringfügigen nur herdweise stärker entwickelten Endothelwucherungen. Er tritt in Erscheinung, wenn die Krankheitsprocesse innerhalb der Hirnrinde eine gewisse Ausdehnung erfahren haben, er steht also auf gleicher Linie mit den in früher erörtertem Sinne als chronisch entzündliche Veränderungen aufzufassenden Krankheitsvorgängen innerhalb der Hirnrinde. Die Wege, auf welchen der Krankeitsproceß zur Pia mater vordringt, sind durch die anatomischen Befunde klargestellt. Die Gewebszerstörung in der Rinde mit ihren Folgeerscheinungen führt zu stärkerer Ansammlung pathologisch veränderter Lymphflüssigkeit im extravasculären Saftbahnsystem. Ihr vornehmlichstes Abflußgebiet[1]) bilden die in der Gliahülle und an der Hirnoberfläche vorhandenen Sammelräume. Hier verändert die gestaute Lymphflüssigkeit absterbendes Gewebe im Sinne der Coagulations- und hyalinen Necrose, ruft aber auch hyperplastische Vorgänge an der angrenzenden Pia und deren Gefäßen hervor. Die Folgen dieser letzteren sind partielle Verwachsungen der Hirnoberfläche mit der Pia mater, Verödungen großer Abschnitte des epicerebralen Raumes, Verlegungen der Einmündungsstellen der extra- und intravasculären Lymphräume. Alle diese Momente bedingen tiefgreifende Einwirkungen auf die Hirnrinde: Intensivere Stauung der Gewebsflüssigkeit innerhalb derselben und als weitere Folgeerscheinung: Ausweitung der Lymphwege, Druckatrophie des angrenzenden Gewebes, Beschleunigung necrobiotischer und entzündlicher (exsudativer) Vorgänge.

Aus dieser Darlegung geht hervor; daß ich die meningitische Erkrankung zwar nicht als einen ursprünglichen Krankheitsvorgang bei der progressiven Paralyse erkläre, jedoch derselben einen weittragenden Einfluß auf den ferneren Verlauf des Leidens einräume.

Es ist mir durchaus wahrscheinlich, daß das Auftreten der

[1]) Die gleiche Erwägung ist für die Genese der Ependymitis granularis der Hirnhöhlen maßgebend. Eine anatomische Erörterung über diesen, nach meiner Erfahrung fast niemals fehlenden Befund liegt nicht im Plane dieser Arbeit.

paralytischen Anfälle, die ich in erster Linie als den Ausdruck pathologischer Hirndruckschwankungen auffasse, erst zu Stande kommt, wenn diese zweite Phase des Krankheitsprocesses — die Mitbetheiligung der Leptomeninx — erreicht ist.

Das weitere Fortschreiten der entzündlichen Veränderungen auf das subarachnoidale Gewebe ist bei längerem Bestande des Leidens immer vorhanden. Es findet dies entweder durch direktes Fortschreiten der chronisch-entzündlichen Vorgänge von der Pia mater auf das subarachnoidale Gewebe statt oder die in den intravasculären Lymphräumen befindliche Lymphflüssigkeit, welche direkt in die subarachnoidalen Räume ausfließen kann, trägt die Entzündungserreger dorthin. Aber gerade der Umstand, daß die meningitischen Veränderungen der Pia mater im engeren Sinne früher auftreten und intensiver vorhanden sind, spricht dafür, daß die pathologisch veränderte Lymphe vorwaltend im extravasculären Lymphbahnsystem sich vorfindet und ihr Abflußgebiet im epicerebralen Raum gelegen ist.

Die im Vorstehenden erörterte Auffassung über den Zusammenhang der anatomischen Vorgänge steht im Widerspruch mit der unter den Psychiatern hauptsächlich geltenden Lehre von der primären interstitiellen Encephalitis und Leptomeningitis. Wenn auch von einzelnen Autoren immer schon gewichtige Bedenken gegen diese letztere erhoben worden sind, so ist sie dennoch in den letzten Jahren besonders in Frankreich, wie die Verhandlungen des internationalen Congresses zu Paris beweisen, die herrschende geblieben. Auch die Ausführungen Mendels in seiner Monographie über diesen Punkt haben eine eingehende Widerlegung nicht erfahren. Dieser Autor hält die Anschwellung der Neurogliaschicht (pathologische Anschwellung der Spindelzellen, Kernvermehrung, vermehrte Ausscheidung von Intercellularsubstanz) sowie die Dilatation der Piagefäße, die entzündlichen Veränderungen in der Wandung der Blutgefäße für den Ausgangspunkt der Verwachsung zwischen Hirnoberfläche und Pia mater. Erst wird die anschwellende Pia an das unter ihr liegende Gehirn herangedrückt, wodurch die Zwischenräume zwischen beiden verschwinden.[1]) „Die dadurch entstehende Reibung ruft Reizung und damit Kernvermehrung in

[1]) In der Figur 3, Tafel X der Mendel'schen Monographie sind die epicerebralen Räume deutlich zur Darstellung gebracht. Das dort gegebene Bild entspricht den Befunden von älteren Paralysefällen mit fortgeschrittenen meningitischen Veränderungen.

UNIVERSITY OF LEEDS

der Pia hervor, die schließlich so erheblich werden kann, daß die Pia die Hirnrinde verdrängend in dieselbe hineinwächst.“ Die Verwachsung erfolgt durch Verklebung und Ausschwitzung.

Gegen diese Deutung sprechen aber die an der Hand der Fälle Schl. Nr. 20 und Bl. Nr. 21 der Tabelle ausführlich erörterten Befunde. Ich kann weder zugeben, daß eine Vermehrung der Intercellularsubstanz, noch eine Kernwucherung in der „Neurogliaschicht“ (Gliahülle) in früheren Stadien des Krankheitsprocesses stattfindet. Wohl kommt es an manchen Stellen zu einer Verdichtung der Gliahülle, dieselbe wird zum Theil bei den Frühformen durch die Ausweitung der epicerebralen Räume und die Lymphstauung in der Gliahülle selbst bewirkt, das angrenzende Gewebe wird einfach zusammengedrängt. Bald beginnen aber zur Deckung des im Untergang befindlichen nervösen Gewebes Wucherungen in den faserigen Gliaantheilen, so daß neben atrophischen verschmälerten Partien der Gliahülle verdickte, derbere und verbreiterte Partien der gliösen Deck- und der angrenzenden Lagen der zellarmen Schicht sich vorfinden. Es ist leicht verständlich, daß unter dem Einfluß dieser Vorgänge auch die gröberen (markhaltigen) Nervenfasern des oberflächlichen horizontalen Nervenplexus schon frühzeitig degenerativen Veränderungen unterliegen. Die Auffassung von Adler, Mierzejewski u. A., daß Wucherungen der Deiters'schen Zellen der Gliahülle den Ausgangspunkt der meningitischen Verwachsungen darstellen, wird durch meine Befunde nicht erwiesen. Denn man wird die größere Zahl der Gliakerne innerhalb der Deckschicht nicht einfach als Ausdruck einer thatsächlichen Kernvermehrung bezeichnen dürfen. Ich verweise in dieser Beziehung auf das in dem ersten Theile des vorigen Abschnittes Gesagte. Speziell für die Gliahülle wird sogar der Nachweis leichter als für die tieferen Rindenschichten, daß hier Substanzdefekte die persistirenden „wassersüchtigen“, geblähten Kerne schärfer hervortreten lassen. Ob alle diese Kerne Deiters'schen Zellen zugehörig sind, möchte ich außerdem bezweifeln. Wenigstens ist es mir niemals gelungen, selbst für die Mehrzahl derselben einen deutlichen Zellleib oder einen direkten Zusammenhang mit den Gliafasern nachzuweisen, während doch bei älteren Paralysefällen die Darstellung der Spinnenzellen bei Eosin oder Nigrosin oder Carminfärbung keine Schwierigkeiten darbietet. Man kann geradezu sagen: in frischen Fällen der typischen Paralyse finden sich Spinnenzellen nicht in vermehrter Anzahl; die Gliakerne ohne deutlichen Zellleib

und ohne nachweislichen Zusammenhang mit Gliafasern bieten die Zeichen beginnenden Verfalls dar. In alten Fällen ist eine deutliche Vermehrung der Spinnenzellen und Abnahme der „freien“ Gliakerne nachzuweisen. Ich möchte hier blos die Thatsache registriren ohne ein endgültiges Urtheil darüber abzugeben, ob dieser verschiedenartige Befund, auf einem principiell differenten Verhalten beider Kern- resp. Zellarten gegenüber den örtlich wirkenden Schädlichkeiten beruht. Die Entscheidung muß verschoben werden, bis wir darüber ins Klare gelangt sind, ob thatsächlich bei diesem Krankheitsproceß die ursprünglichen (ectodermalen) faserigen und zelligen Bestandtheile des Gliagerüstes theilweise zu Grunde gehen und durch Wucherungen mesodermaler Bestandtheile ersetzt werden. Die Verwachsungen zwischen Gliahülle und Pia werden dadurch zu Stande kommen, daß einerseits die geschilderten Proliferationsvorgänge innerhalb der Pia und an den Gefäßscheiden besonders in der Umgebung dieser letzteren zu derberen scheiden- oder plattenartigen Adhärenzen mit der Gliahülle führen, sodann aber auch dadurch, daß thatsächlich wuchernde Gliabestandtheile brückenartig den epicerebralen Raum überspannen und mit der Pia verwachsen. Bekanntlich durchsetzen ja schon physiologisch Gliafaserantheile den epicerebralen Raum und heften sich an der unteren Fläche der Pia an, ebenso bilden aber auch die Endothelhüllen der Pia schon normaliter Septa zur Gliahülle. Die hier gegebene Darstellung entspricht also nur einer pathologischen Steigerung der schon vorhandenen Verbindung zwischen Pia und Gliahülle durch Wucherungen der endothelialen und der gliösen Bestandtheile des Grenzbezirks. Wie die bei der Gehirnsection geübte Technik schon seit langer Zeit gelehrt hat, sind auf der Höhe der Erkrankung diese Verwachsungen ein typischer Befund. Ich wiederhole aber, daß in den Frühformen erst die Anfänge dieser Processe nachweisbar sind und daß besonders in den Wucherungen der faserigen Antheile das Wesen des Krankheitsprocesses nicht bestehen kann. Die Wucherung tritt eben ein, wo andere Gewebstheile ausgefallen sind, wird also meistens erst im weiteren Verlauf der Erkrankung stärker hervortreten. Zu dieser wiederholten Hervorkehrung meiner Auffassung veranlaßten mich die Folgerungen, welche Mendel an den auf S. 22 (in der Anmerkung) citirten Fall anknüpft: Im Bereiche des Gyrus rectus und Gyrus frontal. inf. fand sich eine „hochgradige Entwicklung der Spinnenzellen“. Die Neurogliaschicht stellte einen dichten Filz aus Fasern

mit eingestreuten Spinnenzellen dar. Nervöse Elemente waren hier kaum zu erkennen. Auch in den Ganglienzellenschichten waren die Spinnenzellen in großer Menge, z. Th. in Verbindung mit Gefäßen vorhanden. Alle Gefäße waren „hochgradig mit weißen Blutkörperchen“ gefüllt; in den erweiterten Adventitialräumen fanden sich ebenfalls an einzelnen Gefäßen größere Zellanhäufungen. „Die Gefäßwände zeigten sonst keine Veränderungen, speziell keine Proliferationen von Kernen.“ Die Ganglienzellen waren durchaus normal. Gleiche, wenn auch geringere Veränderungen fanden sich in den Inselwindungen, im Gyrus occipitotemp. med. und lat., im dorsalen Theil des Gyr. front. inf. In dieser Beobachtung wäre also eine Gliawucherung in der oberen Rindenschicht außer stärkerer Gefäßfüllung und Anschoppung von weißen Blutzellen der einzige pathologisch-anatomische Befund. Ueber das mikroskopische Verhalten der Meningen ist nichts berichtet. Das Ergebniß der makroskopischen Untersuchung läßt aber den Schluß auf eine intensivere Erkrankung derselben, besonders an der Basis des Stirnhirns und über den hinteren Hirnpartien zu. Gerade letzterer Befund ist für eine frische Erkrankung ungewöhnlich und erweckt die Vermuthung, daß die Veränderung der Neuroglia keinem selbständigen Krankheitsvorgang entspreche, sondern einer Fortpflanzung der meningitischen Erkrankung auf die äußerste Rindenschicht ihre Entstehung verdanke.

Aber selbst angenommen, daß es sich hier um eine zufällige Complication von Tuberculosis mit progressiver Paralyse handelt, so ist der mikroskopische Befund nicht vollständig genug, um einen Schluß in dem Sinne zu gestatten, daß hier primäre entzündliche Veränderungen im Sinne der chronisch-interstitiellen Encephalitis innerhalb der Neuroglia der Deckschicht der Ausgangspunkt der gesammten der Paralyse zugehörigen Krankheitsveränderungen gewesen sind. Es ist aber bemerkenswerth, daß eine Kernvermehrung innerhalb der Hirnsubstanz, sowie entzündliche Veränderungen an den Gefäßen nicht vorhanden waren. Auch die Auswanderung von weißen Blutzellen, welche im vermehrten Maaße in den intraadventitiellen Lymphräumen aufgefunden wurde, ist nach seiner Meinung nicht der Ausgangspunkt der Erkrankung. Damit fällt, wenigstens für diese Beobachtung die in seiner Monographie gegebene Erklärung der interstitiellen Veränderungen als wahre entzündliche d. i. exsudative Vorgänge hinweg; und würde hier eine reine primäre Gliose den anatomischen Proceß charakterisiren.

Daß diese Auffassung nicht zutreffend sein kann, beweisen, glaube ich, meine den Lehren der allgemeinen Pathologie und den mikroskopischen Beobachtungen entnommenen Erörterungen. In seiner neuesten Mittheilung (7) mißt Mendel der Erkrankung der Neuroglia diese selbstständige Rolle nicht zu, sondern schließt sich der Auffassung an, daß im Gefolge einer primären Gefäßerkrankung ein „Entzündungsproceß" in der Neuroglia Platz greife. Ich will hier auf die Discussion dieser Fragen nicht noch einmal zurückkommen und will nur bemerken, daß die Constatirung der Gefäßveränderungen aus dem Grunde an den frischen Fällen das hervorstechendste Untersuchungsergebniß ist, weil eben die anderen für das Wesen der Krankheit zweifellos ebenso wichtigen Krankheitsvorgänge des Gewebsunterganges sich der direkten Beobachtung entziehen. Das Studium der ersten meningitischen Veränderungen ist deshalb sehr lehrreich, weil wir hier an einem Gewebstheile, welcher im Verhältniß zum Gehirn eine relativ einfache Strukturbeschaffenheit darbietet, den rein hyperplastischen nicht exsudativen Charakter der Gefäßveränderungen nachweisen können. Mendel stützt seine Auffassung vornehmlich auf Versuche an Hunden, bei welchen er „durch Centrifugalkraft eine der Dementia paralytica des Menschen ähnliche Erkrankung erzeugte." Es sind von manchen Seiten berechtigte Zweifel erhoben worden, ob diese experimentellen Ergebnisse einfach auf die Lehre der Paralyse übertragen werden dürfen. Ich habe es deshalb vermieden, auf dieselben weiter einzugehen.[1])

Die Fälle der dritten Gruppe bieten die mannichfachsten Combinationen atrophischer und hyperplastischer Vorgänge innerhalb der Gliahülle dar. Es wechseln verschmälerte Partien mit stark rareficirtem, aber derb faserigem Grundgewebe, welches zahlreichere Spinnenzellen scharf hervortreten läßt, mit deutlich verbreiterten, verdichteten Abschnitten der Gliahülle ab. Auch die Kernwucherungen in der Pia sind deutlicher ausgeprägt; die Piaplatte

---

[1]) Ganz allgemein betrachtet, ohne jede Nutzanwendung auf die Paralyse, wird aus ihnen auch kaum der Schluß gezogen werden können, daß ein primärer entzündungserregender Einfluß der Centrifugalkraft auf die Gefäße ausschließlich stattfindet. Im Gegentheil wird der schwere mechanische Eingriff viel eher Zertrümmerungen der feinsten Gewebsbestandtheile in der Umgebung der Gefäße bewirken, die entweder gleichzeitig mit der Gefäßveränderung oder derselben voraufgehend den wesentlichsten Antheil an den anatomisch nachweislichen Folgeerscheinungen (Dilatation der Gefäße, Exsudation u. s. w.) besitzen.

ist auf weite Strecken hin verbreitert und zahlreich mit der Hirnoberfläche verwachsen. Doch muß auch hier hervorgehoben werden, daß selbst bei ausgeprägten Fällen mit stürmischem Verlaufe und heftigen Reizerscheinungen (vergl. hier wiederum den Fall Bi No. 9 der Tabelle) die meningitische Erkrankung äußerst gering sein kann. Hier überwiegen die atrophisch-degenerativen Vorgänge; auch die Gliawucherungen in der Deckschicht treten auffallend zurück. Gerade solche Befunde sind ein erneuter Beweis, daß weder für die Deutung der klinischen Erscheinungen, noch der anatomischen Veränderungen chronisch leptomeningitische Vorgänge in dem erörterten Sinne eine ausschlaggebende Bedeutung besitzen.

Schlussfolgerungen.

1. Die typischen Fälle der allgemeinen progressiven Paralyse beruhen anatomisch betrachtet auf chronischen, diffusen, atrophischdegenerativen Veränderungen der functionstragenden Rindensubstanz. Dieselben betreffen wahrscheinlich in erster Linie die feinsten mit unseren jetzigen Hülfsmitteln an den pathologischen Objecten nicht mit genügender Deutlichkeit darstellbaren markhaltigen und marklosen Nervenendausbreitungen, gehen aber schon im Anfangsstadium der Erkrankung auf die mittelst der Markscheidenfärbung nachweisbaren markhaltigen Nervenfasern und auf die Ganglienzellen über. Inwieweit ungeformte und geformte Bestandtheile der ursprünglichen (ectodermalen) Grund- und Stützsubstanz an dem Gewebsschwunde betheiligt sind, läßt sich mit Sicherheit nicht nachweisen. Nur an Kernen der Gliazellen sind die Anzeichen degenerativer Vorgänge bei geeigneter Kernfärbung erkennbar.

2. Schon in den Frühstadien der Erkrankung finden sich die Folgeerscheinungen dieser Gewebsschädigungen an den Blutgefäßen deutlich ausgeprägt. Die venöse Blutgefäßbahn ist überall hochgradig erweitert und prall mit rothen Blutzellen gefüllt. Eine wesentliche Vermehrung der weißen Blutzellen ist innerhalb dieser Gefäße nicht vorhanden. Die Gefäßwand unterliegt ebenfalls schon frühzeitig regressiven Veränderungen,

welche besonders die Arteriolen und Capillaren betreffen und den Charakter der hyalinen Degeneration besitzen.

3. Zu gleicher Zeit spielen sich active reparatorische Vorgänge an der Endotheladventitia der Gefäße und zwar in erster Linie an den Venen ab, welche in einer Verdickung dieser Häute und Wucherung der endothelialen Kerne bestehen. Ein Theil dieser Gewebsneubildungen unterliegt im weiteren Verlaufe der Erkrankung ebenfalls der hyalinen Degeneration. An anderen Gefäßen greifen späterhin die Proliferationsvorgänge auf die eigentliche Gefäßwand über und führen zu streifigen Verdickungen und Kernvermehrungen dieser letzteren. Das Lumen der Gefäße wird dadurch verengt; völlige Obliterationen der Gefäße, wie sie an alten im terminalen Stadium verstorbenen Fällen zahlreich beobachtet werden, sind in den Frühstadien nicht nachweisbar. Eine Neubildung von Gefäßen konnte weder an frischen, noch an alten Fällen mit genügender Sicherheit festgestellt werden.

4. Das intra- und extraadventitielle Saftbahnsystem ist schon in frühen Stadien der Erkrankung in ausgedehntem Maaße erweitert. Die intraadventitiellen Lymphräume sind aber nur streckenweise von der Media in größerem Umfange abgehoben und bergen dann rothe und weiße Blutzellen, geronnene Lymphe, amorphes, scholliges und feinkörniges Blutpigment in wechselnder Menge. Massigere Anhäufungen von weißen Blutzellen innerhalb der adventitiellen Scheide werden in den Frühstadien der Erkrankung nur ganz vereinzelt aufgefunden. Die Extravasation von Blutbestandtheilen, insbesondere von rothen Blutkörperchen, sowie die Anwesenheit von Resten älterer Blutaustritte finden sich am häufigsten in den Fällen, in welchen die Gefäßwand weitgehende degenerative Veränderungen aufweist. Die Anhäufung weißer Blutzellen in der Endothelscheide erreicht bei diesen Frühformen, welche einen schleichenden, nicht von paralytischen Anfällen unterbrochenen Verlauf bis zu dem durch intercurrente Erkrankungen erfolgten tödtlichen Ausgange dargeboten hatten, niemals einen hohen Grad und eine allgemeinere Ausbreitung, so daß

aus diesem Befunde ein Rückschluß auf intra vitam stattgehabte exsudative Vorgänge zulässig wär. Im Gegentheil sind dieselben nur als Folgeerscheinungen lange dauernder und öfter wiederholter venöser Stasen aufzufassen. Das extraadventitielle Saftbahnnetz ist überall erweitert einschließlich der pericellulären Räume. In den extraadventitiellen Räumen finden sich ebenfalls — wenn auch in geringerem Maaße — weiße und rothe Blutzellen, homogene Fibringerinnsel, sowie schollige, grob und feinkörnige Blutpigmentreste. In den Saftlücken der Rindensubstanz, sowie in den pericellulären Räumen ist eine wesentliche Vermehrung der lymphoiden Elemente nicht zu constatiren.

5. Wucherungsprocesse der faserigen Antheile der Gerüstsubstanz sind, soweit dies mit den jetzt geltenden Untersuchungsmethoden an Schnittpräparaten erkennbar ist, noch nicht vorhanden. Nur in der Gliahülle sind neben atrophischen Stellen auch deutliche Vermehrung und derbere Beschaffenheit der Gliafasern im Anfangsstadium nachzuweisen. Die mesodermalen Stützzellen (Spinnenzellen) sind bei den Frühformen in den mittleren und tiefen Rindenlagen nicht vermehrt. Zuerst tritt in der Gliahülle eine deutliche Vermehrung derselben auf.

6. Bei weiterem Bestande des Leidens treten zu den genannten Veränderungen wahre entzündliche d. i. exsudative Vorgänge hinzu, welche sich klinisch nicht selten durch Fieberbewegungen, Zustände von Somnolenz, cortico-motorische Reiz- und Lähmungserscheinungen (paralytische Anfälle) auszeichnen. Erfolgt der Tod in einem solchen acuten Schube, so finden sich im intra- und extraadventitiellen Saftbahnsystem kleinzellige Anhäufungen in ausgedehntem Maaße. Doch muß hier bemerkt werden, daß keineswegs alle sog. paralytischen Anfälle in dieser Weise anatomisch begründet sind; vielmehr muß angenommen werden, daß auch Hirndruckschwankungen allein, welche durch den behinderten Abfluß der im vermehrten Maaße die Saftbahnen des Gehirns erfüllenden lymphatischen Flüssigkeit hervorgerufen werden, die Ursache paralytischer Anfälle darstellen. Es wird dies um so leichter geschehen, je intensiver die

corticalen Funktionen durch den diffusen Gewebsschwund geschädigt sind.

7. Eine wichtige Rolle bei der Weiterentwicklung des Leidens spielt die Betheiligung der Leptomeninx an dem Krankheitsprocesse. In den Frühformen ist die Pia mater über der Convexität nur in geringem Maaße (und nur auf vereinzelte Stellen des Stirnhirns beschränkt) verdickt und mit zahlreichen endothelialen Kernen besetzt. Regelmäßig aber zeigt sich die oben erörterte Verdickung und Kernvermehrung der Endotheladventitia an den in die Rinde einstrahlenden Gefäßen. Die hyperplastischen Vorgänge an der Pia sind mit größter Wahrscheinlichkeit als eine Fortpflanzung der endothelialen Wucherung von der Gefäßscheide auf die Endothelmembran aufzufassen. Sowohl im Bereich der in die Rinde einstrahlenden Gefäße, als auch der verdickten Piaabschnitte finden partielle Obliterationen der epicerebralen Räume durch partielle Verwachsungen der Pia mit der Gliahülle statt. Diese sind hervorgerufen, einerseits durch das Hineinwuchern der Gliafasern in die weiche Hirnhaut, andererseits durch die Verbreiterung und Wucherung der den epicerebralen Raum durchsetzenden und von der Pia stammenden Endothelsepta. Durch die Verwachsungen der Endotheladventitia mit der benachbarten Gliahülle werden die Abflußöffnungen des extravasculären Saftkanalsystems verlegt und dadurch eine vermehrte Flüssigkeitsstauung besonders in den Lymphräumen der Gliahülle, aber auch in den tiefer gelegenen Abschnitten der Rinde hervorgerufen. Die pathologisch vermehrte und veränderte Lymphflüssigkeit bewirkt die Umwandlung abgestorbener Gewebsbestandtheile zu coagulirten necrotischen Massen.

8. Die sog. acuten gallopirenden Formen der Paralyse unterscheiden sich nicht durch einen besonderen Befund von der typischen Form der Paralyse. Sie zeichnen sich nur durch ein rascheres Fortschreiten der Krankheitsvorgänge aus. Sowohl die degenerativen, als auch die reparatorischen Vorgänge gewinnen eine raschere und diffusere Ausbreitung. In einem Theil der Fälle er-

folgt der Tod auf Grund der durch den stürmischen Krankheitsverlauf bedingten klinischen Erscheinungen, bei welchen heftigste motorische Erregung, mangelnde Nahrungsaufnahme, Entkräftung, Bronchopneumonie, Intestinalcatarrh u. s. w. die Hauptrolle spielen. Ausgebreitete exsudative, d. i. wahre entzündliche Erscheinungen können dann ganz fehlen. In einer anderen Reihe von Fällen sind dieselben aber in ausgeprägtem Maaße vorhanden.

9. Sowohl bei den typischen, chronisch verlaufenden, als auch bei den gallopirenden Fällen betrifft der diffuse Krankheitsproceß in erster Linie das Stirn- (einschließlich der Insel) und Scheitelhirn und greift dann auf den Schläfen- und Hinterhauptslappen über. Eine frühzeitige, ausgedehntere Betheiligung des Hinterhauptslappens ist von mir nicht beobachtet worden.

Litteratur.

1. Binswanger, Prof. Dr. O.: Hirnsyphilis und Dementia paralytica. Klinische und statistische Untersuchungen. Festschrift zu Ehren des 25 jährigen Jubiläums des Geh.-Raths Prof. Dr. Meyer-Göttingen. Hamburg 1891. W. Mauke Söhne.
2. Thoma, Prof. Dr. R.: Ueber die Entzündung. Erweiterte Bearbeitung einer Festrede, gehalten zur Jahresfeier der Stiftung der Kaiserl. Univers. Dorpat am 24. December 1885. Berl. klinische Wochenschrift 1886, Nr. 6 ff.
3. Meyer, Dr. L.: Die allgemeine progressive Gehirnlähmung, eine chronische Meningitis. Eine klinische Abhandlung. Charité-Annalen 1858.
4. v. Krafft-Ebing: Ueber die klinische differentielle Diagnose zwischen der durch Periencephalomeningitis diffusa chronica bedingten Dementia paralytica und dem durch andere Gehirnerkrankungen hervorgerufenen Irresein mit Lähmung. Zeitschr. für Psychiatr. Band XXXIII.
5. Mendel, Dr. E.: Die progressive Paralyse der Irren. Eine Monographie. Berlin. Hirschwald 1880.
6. Magnan: De la lésion anatomique de la paralysie générale. Paris. Thèse 1866.
7. Mendel: Die pathologische Anatomie der Dementia paralytica. Referat in der Section für Neurologie und Psychiatrie des X. internationalen Congresses am 8. August 1890. Neurologisches Centralblatt 1890. Seite 519.
8. Ziegler, Prof. Dr. E.: Historisches und Kritisches über die Lehre von der Entzündung. Sep.-Abdr. des zur Feier des Geburtsfestes seiner Königl. Hoheit des Großherzogs verfaßten Universitätsprogramms. Freiburg. Lehmann. 1892.
9. Weigert, C.: Entzündung. Eulenburg's Realencyclopädie, II. Auflage. Band VI.
10. Landerer, A.: Zur Lehre von der Entzündung. Sammlung klinischer Vorträge von R. v. Volkmann Nr. 259 (innere Med. Nr. 89).
11. v. Recklinghausen: Handbuch der allg Pathologie des Kreislaufs und der Ernährung. Stuttgart 1883.
12. Ranniger, Th.: Ueber Gefäßveränderungen bei Dementia paralytica. Diss. Jena. 1890.
13. Ziegler, Dr. E.: Lehrbuch der allg. patholog. Anatomie und Pathogenese. V. Aufl. Jena, Gustav Fischer 1887. Bd. I.
14. Baumgarten: Zur Lehre von der sogenannten Organisation der Thromben und zur Frage von der patholog. Bindegewebsneubildung. Virch. Arch. Bd. 78, S. 497.
15. Obersteiner: Zur patholog. Anatomie der Dementia paralytica. Virch. Arch. Bd. 52. 1871.
16. Camuset: Considérations sur les relations, qui existent entre les symptômes psychiques de la paralysie générale et les lésions anatomiques de cette maladie. Annales méd. psychologiques 1885. Juillet p. 28. (Ref. im Neurolog. Centralbl. 1885. S. 518.)
17. Bevan Lewis: A Text Book of mental diseases with special reference to the pathological aspects of insanity. London. Charles Griffin & Co. 1889.

18. Cullerre, Dr. A.: Traité pratique des maladies mentales. Paris 1890. Libraire J. B. Baillière & fils. 618 Seiten.
19. Wernicke, Dr. C.: Lehrbuch der Gehirnkrankheiten. Kassel. Th. Fischer. 1881.
20. Schultze und seine Schüler.
a) Schultze, Zusätzliche Bemerkungen zu dem Aufsatze des Herrn Dr. Kreißig. Virch. Arch. Bd. 102.
b) Derselbe: XI. Wanderversammlung südwestdeutscher Neurologen und Irrenärzte zu Baden-Baden 1886 (Referat Neurolog. Centralblatt V. Seite 333).
c) Kreyßig: Ueber die Beschaffenheit des Rückenmarks bei Kaninchen und Hunden nach Phosphor- und Arsenikvergiftung. Virch. Arch. Bd. 102.
d) Trzebinski, St.: Einiges über die Einwirkung der Härtungsmethode auf die Beschaffenheit der Ganglienzellen im Rückenmark der Kaninchen und Hunde. Virch. Arch. Bd. 107, 1.
21. R. Schulz: Ueber arteficielle, cadaveröse und pathologische Veränderungen des Rückenmarks. Neurolog. Centralbl. 1883. II. Nr. 23. S. 528.
Derselbe: Beitrag zur Lehre von der multiplen Neuritis bei Potatoren. Neurolog. Centralbl. IV, 1885.
Derselbe: Zur Vacuolenbildung in den Ganglienzellen des Rückenmarks. Neurolog. Centralbl. III, Nr. 6, 1884.
22. Kultschitzky, N.: Ueber die Färbung der markhaltigen Nervenfasern in den Schnitten des Centralnervensystems mit Hämatoxylin und mit Carmin. Anatom. Anzeiger V, Jahrgang 1890, Nr. 18.
23. Wolters, Dr. M.: Drei neue Methoden zur Mark- und Axencylinderfärbung mittelst Hämatoxylin. Zeitschr. f. wissensch. Mikroskopie, Bd. VII.
24. Kaes, Th.: Die Anwendung der Wolters'schen Methode auf die feinen Fasern der Hirnrinde. Neurolog. Centralbl. 1891, S. 456.
25. Weigert, C.: Zur Markscheidenfärbung. Deutsche mediz. Wochenschr. 1891, Nr. 42.
26. Redlich, Dr. E.: Zur Verwendung der Marchi'schen Färbung bei pathologischen Präparaten des Nervensystems. (Aus dem Laboratorium von Prof. Obersteiner-Wien). Centralbl. f. Nervenheilkunde und Psychiatrie. 1892 März, XV. Jahrg., N. F., III. Bd.
27. Obersteiner, Prof. H.: Die Bedeutung einiger neuerer Untersuchungsmethoden für die Klärung unserer Kenntnisse vom Aufbau des Nervensystems. Jahrb. f. Psychiatrie. Bd. XI, 1 u. 2.
28. Tuczek, F.: Beiträge zur pathologischen Anatomie und zur Pathologie der Dementia paralytica. Berlin (A. Hirschwald) 1884.
29. Fischl, J.: Die progressive Paralyse. Eine histologische Studie. Zeitschr. für Heilkunde. Bd. IX, p. 47, 1888.
30. Zacher: Ueber das Verhalten der markhaltigen Nervenfasern in der Hirnrinde bei der progressiven Paralyse. Arch. f. Psychiatrie. Bd. XVIII, p. 60 und 348.
31. Keraval und Targoula: Des fibres intracorticales du cerveau dans les démences. Progrès médical 1890, Nr. 29.
32. Emminghaus: Zur Pathologie der postfebrilen Dementia nebst Bemerkungen über die Nervenfasern der Großhirnrinde. Arch. f. Psychiatrie. Bd. XVII, 3.

33. Edinger, Dr. L.: Zwölf Vorlesungen über den Bau der nervösen Centralorgane. Leipzig, F. C. W. Vogel 1892, III. Aufl.
34. Greppin: Ein Fall von progressiver Paralyse. Arch. für Psychiatrie Bd. XVIII, p. 578.
35. Derselbe: Ueber einen Fall von Huntingtonscher Chorea. Arch. f. Psychiatrie. Bd. XXIV, 1892, i.
36. Kostinrin: Die senilen Veränderungen der Großhirnrinde. Wiener medizin. Jahrbücher 1886, Heft 2.
37. Jendrássik, P.: Ueber die Localisation der Tabes dorsalis. Deutsches Arch. f. klinisch. Mediz. Bd. 43, p. 543.
38. Edinger, Dr. L.: Referirende Berichte. Schmidt's Jahrbücher Bd. 236, S. 161, 163; Bd. 232, S. 95; Bd. 228, S. 73; Bd. 224, S. 73; Bd. 219, S. 3; Bd. 212, S. 3; Bd. 215, S. 115.
39. Waldeyer: Ueber einige neuere Forschungen im Gebiete der Anatomie des Centralnervensystems. Deutsche mediz. Wochenschr. 1891, Nr. 44ff.
40. S. Ramôn y Cajal: Sur la structure de l'écorce cérébrale de quelques mammifères. La Cellule. Tome VII, 1891, p. 125.
41. Sahli: Eine neue Färbemethode. Correspondenzblatt für Schweizer-Aerzte 1884, März.
42. Flechsig, P.: Ueber eine neue Färbungsmethode des centralen Nervensystems und deren Ergebnisse bezüglich des Zusammenhanges von Ganglienzellen und Nervenfasern. Arch. f. Anatomie und Physiologie (physiolog. Abth.) 5 u. 6, p. 530, 1889.
43. Gad, J. und Heymans, J. F.: Ueber das Myelin, die myelinhaltigen und myelinlosen Nervenfasern. Arch. für Anatomie und Physiologie 1890. Physiolog. Abth. S. 530.
44. Berkley, Henry J. M. D.: Die Osmium-Kupfer, Hämatoxylinfärbung. Eine schnelle Weigert-Methode. Neurolog. Centralbl. 1892, Nr. 9.
45. Binswanger: Zur histologischen Pathologie der Dementia paralytica. Sitzungsbericht der Jenaischen Gesellschaft für Medizin und Naturwissenschaft. 1884, Juni.
46. Mendel: Das Verhalten der Ganglien bei der progressiven Paralyse der Irren. Discussion. Jahressitzung des Vereins deutscher Irrenärzte in Leipzig, 16./17. Sept. 1884. Neurolog. Centralblatt 1884, S. 453.
Derselbe: Ueber die Ganglienzellen der Hirnrinde bei der progressiven Paralyse der Irren. Neurolog. Centralbl. 1884, S. 487.
47. Binswanger: Ueber die pathologische Histologie bei der Dementia paralytica. Sitzungsbericht der Versammlung der deutschen Naturforscher in Straßburg 1885.
48. Nissl: Ueber die Untersuchungsmethoden der Großhirnrinde. Sitzungsbericht der Versammlung der deutschen Naturforscher in Straßburg 1885.
Derselbe: Ueber den Zusammenhang von Zellstructur und Zellfunction in der centralen Nervenzelle. Sitzungsbericht der 61. Naturforscherversammlung, 19. September 1888.
Derselbe: Ueber experimentell erzeugte Veränderungen an den Vorderhornzellen des Rückenmarks bei Kaninchen mit Demonstration mikroskopischer Präparate. Vortrag 48. ord. Vers. d. psych. Vereins der Rheinprovinz in Bonn. 14. November 1891. Zeitschr. f. Psychiatrie. Bd. 48, S. 675.

UNIV

Derselbe: Ueber die Veränderungen der Ganglienzellen am Facialiskern des Kaninchens nach Ausreißung der Nerven. Allg. Zeitschr. f. Psychiatrie. Bd. 48, S. 197.

49. Frommann, C.: „Zelle“ Eulenburg's Realencyclopädie der gesammten Heilkunde, II. Aufl., Bd. 21.

50. Liebmann: Zur pathologischen Histologie der Hirnrinde der Irren. Meynerts Jahrb. f. Psych. V, 3,

51. Zacher: Beiträge zur Pathologie und pathologischen Anatomie der progr. Paralyse. Arch. f. Psychiatrie XIII, S. 155.

52. Obersteiner, Dr. H.: Anleitung beim Studium des Baues der nervösen Centralorgane. II. Aufl., Leipzig und Wien 1892.

53. Flesch und Koneff: Bemerkungen über die Structur der Ganglienzellen. Neurolog. Centralbl. 1886, S. 145.

54. Wollenberg, Dr. R.: Untersuchungen über das Verhalten der Spinalganglien bei der Tabes dorsalis. Habilitationsschrift. Berlin, L. Schumacher, 1892.

55. Nerlich: Ein Beitrag zur Lehre vom Kopftetanus. Arch. f. Psychiatrie. Band XXIII.

56. Erlicki und Rybalkin: Ueber Arsenikvergiftung. Arch. f. Psychiatrie. Bd. XXIII.

57. Friedmann: Ueber progressive Veränderungen der Ganglienzellen bei Entzündungen. Arch. f. Psychiatrie. Bd. XIX, S. 224.

58. Derselbe: Ueber die degenerativen Veränderungen der Ganglienzellen bei acuter Myelitis. Neurolog. Centralbl. 1890, I, 1.

59. Bucelski, S.: Ueber Veränderungen an den Nervenzellen bei der Paralysis progressiva. Poluisch. Gazeta Lecarsca Nr. 35, sb. 1892. Referat: Zeitschr. f. Psychiatrie. Bd. 48, S. 242*ff.

60. Rehm: Einige neue Färbungsmethoden zur Untersuchung des centralen Nervensystems. Münchn. mediz. Wochenschr. XXXIX. 13. 1892.

61. Greppin: Beitrag zur Golgi'schen Färbungsmethode der nervösen Centralorgane. Arch. f. Psychiatrie. Bd. XX, 1.

62. Colella, R.: Sur les altérations histologiques de l'écorce cérébrale dans quelques maladies mentales. Comptes rendus. 1893, Nr. 8.

63. Buchholz: Ueber das Vorkommen von Karyokinesen in Zellen des Centralnervensystems von neugeborenen und jungen Hunden und Kaninchen. Neurolog. Centralbl. 1890, S. 140.

64. His: a) Ueber das Auftreten der weißen Substanz und der Wurzelfasern. Arch. f. Anat. und Physiologie 1883. Anat. Abth.

b) Zur Geschichte des menschlichen Rückenmarks und der Nervenwurzeln. Abhandlg. der Königl. Sächs. Gesellsch. der Wissensch. 1886, Bd. XXII.

c) Zur Geschichte des Gehirns ibid. 1888, Bd. XIV.

d) Die Neuroblasten und deren Entstehung im embryonalen Mark ibid. 1889, Bd. XXVI.

e) Die Formentwicklung des menschlichen Vorderhirns vom Ende des I. bis zum Beginn des III. Monats, ibid. Leipzig, Hirzel 1889.

f) Histogenese und Zusammenhang der Nervenelemente. Arch. für Anatomie und Physiologie. Anatom. Abth. 1890. Suppl.-Bd. S. 95.

65. Merkel: Bemerkungen über die Gewebe beim Altern. Verhandlungen des X. internat. Congresses Berlin 1890, Bd. II, Abth. I, Anatomie. Berlin, Hirschwald 1891, S. 124.

66. Korsch, F.: Beiträge zur Lehre von der Entstehung und Entwicklung der motorischen Ganglienzellen der Großhirnrinde. Berlin, Gustav Lange (P. Lange) Inaug.-Dissertation.

67. Lubimoff: Embryologische und histogenetische Untersuchungen über das sympathische und centrale Cerebrospinalnervensystem. Virchow's Arch. Band 60.

68. Waldeyer: Ueber die Karyokinese und ihre Bedeutung für die Vererbung. Deutsche mediz. Wochenschr. 1887, Nr. 43.

69. Witkowski: a) Ueber die Neuroglia. Naturforscherversammlung in Freiburg. Neurolog. Centralbl. 1883, S. 477.
b) Ueber die Neuroglia. Arch. f. Psychiatrie XIV, 1, S. 155.

70. W. Müller: Ueber die Stammesentwicklung des Sehorgans der Wirbelthiere. Festgabe, Carl Ludwig zum 15. October 1874 gewidmet. Leipzig, F. C. W. Vogel 1874.

71. Weigert, C.: Bemerkungen über das Neurogliagerüst des menschlichen Centralnervensystems. Anatom. Anz. 1890. Oct. Nr. 19.

72. Frommann, C.: Untersuchungen über Struktur, Lebenserscheinungen und Reaktionen thierischer und pflanzlicher Zellen. Jena, Gustav Fischer 1882. Sep.-Abdr. aus der Jenaischen Zeitschr. f. Naturwissensch. Bd. XVI, N. F. X. Band.

73. Adler: Ueber einige pathologische Veränderungen im Gehirne Geisteskranker. Arch. f. Psych. V, p. 346, 1875.

74. Gierke: Die Stützsubstanz des Centralnervensystems. Arch. f. mikroskop. Anatomie. Bd. 26, 1886; ibid. 1883.

75. Kronthal, Dr. P.: I. Lymphcapillaren im Gehirn. II. Degeneration der Gefäßcapillaren bei der progressiven Paralyse der Irren. Neurol. Centralblatt 1890, S. 679.

76. Meynert, Dr. Th.: Klinische Vorlesungen über Psychiatrie. Wien 1890

77. Mendel: Die Veränderungen der Hirnrinde in dem ersten Stadium der progressiven Paralyse der Irren. Neurolog. Centralbl. 1882, S. 55.

78. Zacher: Ueber zwei Fälle von acuter Paralyse. Neurolog. Centralbl. 1891, Seite 68ff.

79. Riedel: Archiv für mikroskopische Anatomie. Bd. 11.

80. Roßbach und Sehrwald: Ueber die Lymphwege des Gehirns. Centralbl. f. d. med. Wissensch. 1888, Juni 25./26.

81. Mierzejewski: Les lésions cérébrales dans la paralysie générale. Archive de phys. norm. et path. T. II. 1875, p. 195.

82. Greppin: Ueber 26 Fälle von progressiver Paralyse bei Frauen. Zeitschr. für Psychiatrie. Bd. 46, S. 553.

83. Weigert: Zur pathologischen Histologie des Neurogliafasergerüstes. Centralblatt f. allgem. Pathologie und patholog. Anatomie. 1890, Nr. 23, Bd. I.

84. Holschewnikow: Ueber hyaline Degeneration der Hirngefäße. (Aus dem patholog. Institut zu Straßburg). Virch. Arch. 1889, Bd. CXII, 3.
85. Binswanger, O.: Demonstrationen zur pathologischen Anatomie der allgemeinen progressiven Paralyse. Neurolog. Centralbl. 1891, Nr. 20.
86. Verhandlungen des X. internat. medizin. Congresses. Berlin 1890. Bd. II, Abth. III. Berlin, Hirschwald 1891.
87. Vignal: Recherches sur le développement des éléments des couches corticales du cerveau et du cervelet chez l'homme et les mammifères. Archives de physiologie 1888, 4. Sér., T. II.
88. Cionini, Congreß italienischer Aerzte zu Pavia. Sept. 1887. Referat: Mendel's Centralblatt 1888, S. 452.
89. Brunet, Die specifischen Eigenthümlichkeiten der allg. Paralyse. Congrès international de médécine mentale á Paris. Progrès médical. 1888, Nr. 33.

Erklärung der Abbildungen.

(Die Zeichnungen sind nach meinen Präparaten mittelst des Abbe'schen Zeichenapparats von Herrn Dr. med. Holmboldt in natürlicher Größe angefertigt worden. In der Lithographie sind Fig. 2, 4 und 7 in halber Größe wiedergegeben.)

Fig. 1. Uebersichtsbild vom Falle H Nr. 10 der Tabelle: Hämatoxylin-Eosinfärbung, senkrecht zur Oberfläche geführter Schnitt aus dem Lobul. paracentr. (Ocular II; apochrom. Objectiv 16 mm, Apert. 0,3). Bei a venöses Uebergangsgefäß, das in

Fig. 2 bei starker Vergrößerung (apochromat. homogene Oelimmersion 2,0 mm, Apert. 1,30 und Compensationsocular 6) gezeichnet ist. Bei a Grundsubstanz,

bei b gliöses Septum, welches den extravasculären Raum durchsetzt,

bei c verdickte Endotheladventitia,

bei d Lumen des Gefäßes.

Fig. 3. Hämatoxylin-Eosinpräparat: Hyalin entartetes Rindengefäß aus der (abgerissenen) zellarmen Schicht hervorragend. Ocular 4; apochromat. Obj. 4,0 mm, Apertur 0,95.

Fig. 4. Markscheidenfärbung nach Wolters. Ocular II; apochromat. Obj. 16,0 mm, Apertur 0,3. Größeres verzweigtes venöses Gefäß aus der interradiären Schicht.

a) Gliazelle mit feineren und gröberen Pigmentkörnern. Gliafasern, welche sich an die Endotheladventitia ansetzen. Apochromat. 2,0 mm. Homogene Oelimmersion, Compensationsocular 6. Apertur 1,30.

b) Pigmentzelle mit großen, klumpigen Auflagerungen (Endothelzelle).

c) Extravasculär gelegene weiße, vergrößerte Blutzelle mit massigem Pigment.

Fig. 5. Pal'sche Färbung. 5 a, b, c Längs-, 5 d, e Querschnitte von markhaltigen horizontalen Nervenfasern aus der interradiären Schicht. Verschiedene Schichtung und Klüftung des Nervenmarks, Freilegung des Axencylinders, sowie Markgerinnungen um den Axencylinder (postmortale Erscheinungen). Apochromat. 1,30. Homogene Oelimmersion 2,0. Compensationsocular Nr. 6.

Fig. 6. Hämatoxylinpräparat. Gliahülle und Leptomeninx vom Falle Bl. Nr. 21 der Tabelle. Ocular Nr. 2; apochromat. Obj. 16 mm, Apertur 0,3,

bei a und d dreizipflige Verwachsung der Pia mit der Gliahülle.

bei c Gefäßhäute mit der Endotheladventitia verwachsen. Die epicerebralen Räume stellenweise stärker ausgebreitet.

bei e Obliteration des Pialtrichters.

Fig. 7. Alte abgelaufene leptomeningitische Form. Hämatoxylinpräparat.

a) Gliahülle,

b) Endothelsepta,

c) Endothelmembran z. Th. eingerissen,

d) narbig geschrumpfte Pia,

e) stark erweitertes subarachnoidales Gefäß.

Ocular 4; apochrom. Objectiv 16, Apertur 0,3.

4.
4b.
4a.
4c.
5a.
5b.
3
2.
7.

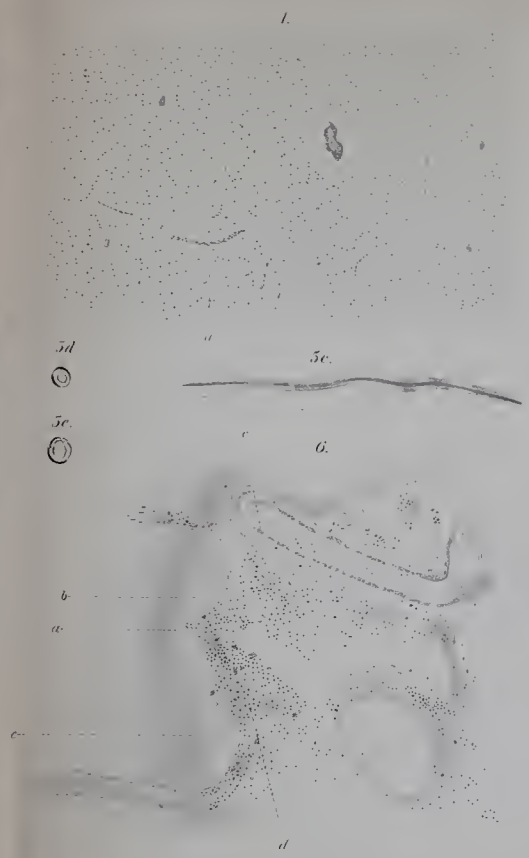
1.
5d
5c.
5e.
6.

Fortsetzung von Seite 2 des Umschlags.

Ebenso wird über die Sitzungen der grösseren wissenschaftlichen Vereine des In- und Auslandes, soweit sie Fragen der allgemeinen Pathologie und pathologischen Anatomie behandeln, regelmässig berichtet.

Der Preis des Jahrgangs von mindestens 65 Druckbogen beträgt 24 Mark.

Der Preis des ersten Jahrgangs beträgt 20 Mark.

Domrich, Dr. Otto, **Die psychischen Zustände, ihre organische Vermittelung und ihre Wirkung in Erzeugung körperlicher Krankheiten.** Herabgesetzter Preis: 3 Mark.

Guder, Dr. Paul, I. Assistenzarzt der Grossherzoglich Sächsischen Landes-Irren-Heil-Anstalt Jena, **Die Geistesstörungen nach Kopfverletzungen unter besonderer Berücksichtigung ihrer gerichtsärztlichen Beurtheilung.** Preis: 2 Mark 40 Pf.

Hückel, Dr. Armand, Docent an der Universität in Tübingen, **Die Rolle der Suggestion bei gewissen Erscheinungen der Hysterie und des Hypnotismus.** Kritisches und Experimentelles. 1888. Preis: 1 Mark 80 Pf.

Klebs, Dr. Edwin, o. ö. Professor der allgemeinen Pathologie und der pathologischen Anatomie an der Universität Zürich, **Die allgemeine Pathologie oder die Lehre von den Ursachen und dem Wesen der Krankheitsprocesse.**

Erster Theil: **Die Krankheitsursachen. — Allgemeine pathologische Aetiologie.** Mit 66 theilweise farbigen Abbildungen im Text und 8 Farbentafeln. 1887. Preis: 14 Mark.

Zweiter Theil: **Die krankhaften Störungen des Baues und der Zusammensetzung des menschlichen Körpers.** Mit 79 farbigen Abbildungen im Text und 47 Farbentafeln. 1889. Preis: 30 Mark.

Kraepelin, Dr. Emil, Professor der Psychiatrie in Heidelberg, **Ueber die Beeinflussung einfacher psychischer Vorgänge durch einige Arzneimittel.** Experimentelle Untersuchungen. Mit einer Curventafel. 1893. Preis: 6 Mark 50 Pf.

Leubuscher, Dr. G., und **Ziehen**, Dr. Th., Docenten an der Universität Jena. **Klinische Untersuchungen über die Salzsäureabscheidung des Magens bei Geisteskranken.** 1892. Preis: 2 Mark 50 Pf.

von Limbeck, Dr. R. R., Privatdocent für innere Medicin an der Deutschen Universität Prag, **Grundriss einer klinischen Pathologie des Blutes.** Für Aerzte und Studirende. Mit 25 Figuren im Text und 1 farbigen Tafel. 1892. Preis: 4 Mark 80 Pf.

Löwit, Dr. M., o. ö. Professor der allgemeinen und experimentellen Pathologie an der Universität Innsbruck, **Studien zur Physiologie und Pathologie des Blutes und der Lymphe.** Mit 2 lithographischen Tafeln. 1892. Preis: 4 Mark 50 Pf.

Mach, Dr. E., Professor der Physik an der deutschen Universität zu Prag, **Beiträge zur Analyse der Empfindungen.** Mit 36 Abbildungen. 1886. Preis: 4 Mark.

Marchand, Professor Dr. in Marburg, **Die Morphologie des Stirnlappens und der Insel der Anthropomorphen.** Mit 3 lithographischen Tafeln und 8 Abbildungen im Text. 1893. Preis: 7 Mark.

Inhalt: Einleitung. — Beschreibung der Stirnlappen des Chimpanse, Gorilla und Orang. — Uebersicht der Furchen und Windungen. — Fissura Sylvii, Sulcus opercularis, Sulcus fronto-orbitalis und orbitalis. — Die Insel: 1. Die Insel des menschlichen Gehirns. 2. Die Insel der Affen und Halbaffen. 3. Die Insel der Anthropomorphen. 4. Morphologische Bedeutung der Insel. — Schlussbemerkungen.

Rieger, Dr. Conrad, Professor der Psychiatrie an der Universität Würzburg, **Grundriss der medicinischen Electricitätslehre.** Für Aerzte und Studierende. Mit 24 Figuren in Chromolithographie. Dritte Auflage. 1887. Preis: 2 Mark 50 Pf. 4. Auflage in Vorbereitung.

—— **Der Hypnotismus.** Psychiatrische Beiträge zur Kenntniss der sogenannten hypnotischen Zustände. Mit 4 Tafeln in Lichtdruck und einer Curventafel. Nebst einem physiognomischen Beitrage von Dr. Hans Virchow. 1887. Preis: 4 Mark 50 Pf.

—— **Eine exacte Methode der Craniographie.** Mit 4 Tafeln in Lichtdruck, 6 Holzschnitten und 7 Curvenblättern in Steindruck. 1887. Preis: 4 M. 50 Pf.

—— und **Tippel**, Dr. Max. **Experimentelle Untersuchungen über die Willensthätigkeit.** Mit 8 Curventafeln und 2 Tafeln in Lichtdruck. Inhalt: C. Krüger, Eine Methode zur Untersuchung der Willensthätigkeit. M. Tippel, Ueber Wirkungen des Amylnitrits und seinen Einfluss auf die Willensthätigkeit. 1885. Preis: 2 Mark 50 Pf.

Tuke, D. Hack, M.D., F.R.C.P., L.L. D., **Geist und Körper.** Studien über die Wirkung der Einbildungskraft. Autorisirte Uebersetzung der 2. Auflage des englischen Originals von Dr. **H. Kornfeld.** Mit 2 Tafeln. 1888. Preis: 7 Mark.

Inhalt: Der Verstand. — Die Gefühle. — Der Wille. — Einfluss des Geistes auf den Körper bei der Behandlung von Krankheiten.

Vierordt, Dr. med. Hermann, Professor an der Universität Tübingen, **Anatomische, physiologische und physikalische Daten und Tabellen** zum Gebrauche für Mediciner. 2. wesentlich vermehrte und gänzlich umgearbeitete Auflage. 1893. Preis: brosch. 11 Mark, eleg. gebunden 12 Mark.

Inhalt. I. Anatomischer Teil: Körperlänge; Dimensionen des Körpers; Körpergewicht; Wachstum; Gewicht von Körperorganen; Dimensionen und Volumen von Herz, Lunge, Leber; Körpervolumen und Körperoberfläche; Specifisches Gewicht des Körpers und seiner Bestandteile; Schädel und Gehirn; Wirbelsäule samt Rückenmark; Muskeln; Skelett; Brustkorb; Becken; Kindsschädel; Verdauungsapparat; Respirationsorgane; Harn- und Geschlechtsorgane; Haut, Haargebilde; Ohr; Auge; Nase; Nerven; Gefässsystem (ohne Herz); Lymphgefässe und -Drüsen; Vergleich zwischen rechter und linker Körperhälfte; Embryo und Fötus; Vergleich zwischen beiden Geschlechtern. — II. Physiologischer und physiologisch-chemischer Teil: Blut und Blutbewegung; Atmung; Verdauung; Leberfunktion (ohne Gallenbildung); Perspiration und Schweissbildung; Lymphe und Chylus; Harnbereitung; Wärmebildung; Gesamtstoffwechsel; Stoffwechsel beim Kind; Muskelphysiologie; Allgemeine Nervenphysiologie; Tastsinn; Gehörssinn; Gesichtssinn; Geschmackssinn; Geruchssinn; Physiologie der Zeugung; Festigkeit des Schlafs; Sterblichkeitstafel. — III. Physikalischer Teil: Thermometerskalen; Atmosphärische Luft; Specifisches Gewicht; Dichte und Volum des Wassers; Schmelzpunkte; Siedepunkte; Wärme; Schallgeschwindigkeit; Spektrum; Elektrische Masse und Einheiten; Elektrischer Widerstand. — Anhang: Praktisch-medicinische Analekten. Klimatische Kurorte; Temperatur der Speisen und Getränke; Dauer der Bettruhe; Inkubationszeit der Infektionskrankheiten; Maximaldosen; Medicinalgewicht; Medicinalmass; Dosenbestimmung nach den Lebensaltern; Letale Dosen differenter Stoffe; Traubenzucker im diabetischen Harn; Exsudate und Transsudate; Elektrischer Leitungswiderstand des Körpers und seiner Teile; Erregbarkeitsskala der Nerven und Muskeln; Festigkeit der Knochen; Massstäbe für Sonden, Bougies, Katheter.

1892. Preis: 12 Mark.

Ziehen, Dr. Theodor, Professor an der Universität in Jena, **Leitfaden der physiologischen Psychologie in 15 Vorlesungen.** Mit 21 Abbildungen im Text. Zweite vermehrte und verbesserte Aufl. 1893. Preis: 4 M. 50 Pf.

Inhalt. I. Vorlesung. Aufgabe und Inhaltsübersicht. — II. Vorlesung. Empfindung. Association. Handlung. — III. Vorlesung. Reiz. Empfindung. — IV. Vorlesung. Geschmacks-, Geruchs- und Gefühlsempfindungen. — V. Vorlesung. Die Gehörsempfindungen. — VI. Vorlesung. Die Gesichtsempfindungen. — VII. Vorlesung. Die zeitlichen Eigenschaften und der Gefühlston der Empfindungen. — VIII. Vorlesung. Empfindung. Erinnerungsbild. Begriff. — IX. Vorlesung. Der Gefühlston der Vorstellungen. Affekte. — X. Vorlesung. Die Ideenassociation. — XI. Vorlesung. Schnelligkeit der Ideenassociation. Urtheil und Schluss. — XII. Vorlesung. Aufmerksamkeit. Willkürliches Denken. Das Ich. Gedächtniss. — XIII. Vorlesung. Krankhaftes Empfinden und Denken. Schlaf. Hypnose. — XIV. Vorlesung. Handlung. Ausdrucksbewegungen. Sprache. — XV. Vorlesung. Wille. Allgemeine Schlussfolgerung.

—— **Sphygmographische Untersuchungen an Geisteskranken.** Mit 43 Holzschnitten im Text. 1887. Preis: 2 Mark 40 Pf.

Frommannsche Buchdruckerei (Hermann Pohle) in Jena. — 4158